

磁共振规范化扫描方案（3.0T）

---中华磁共振应用学院系列教材

# 踝关节

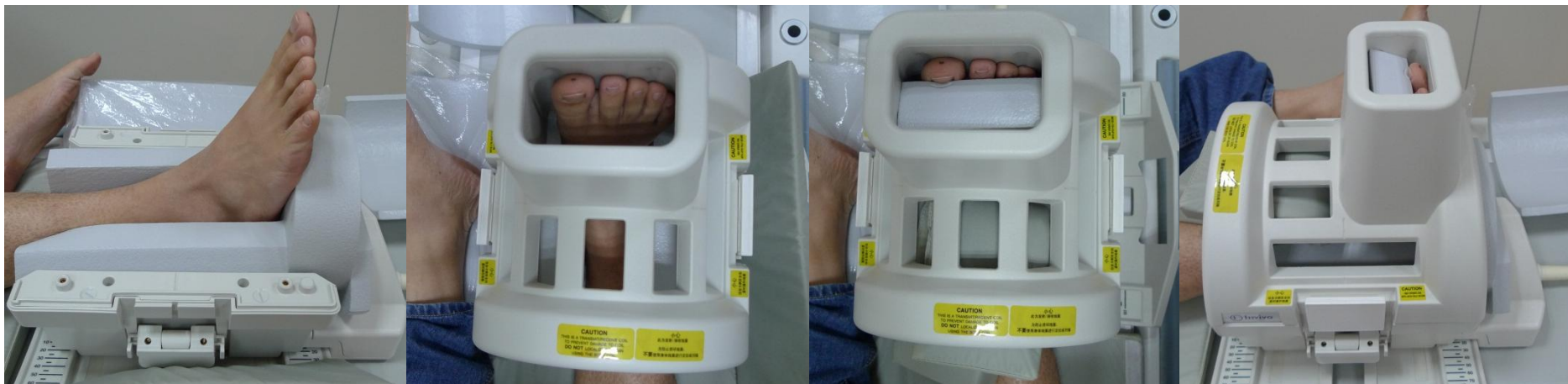
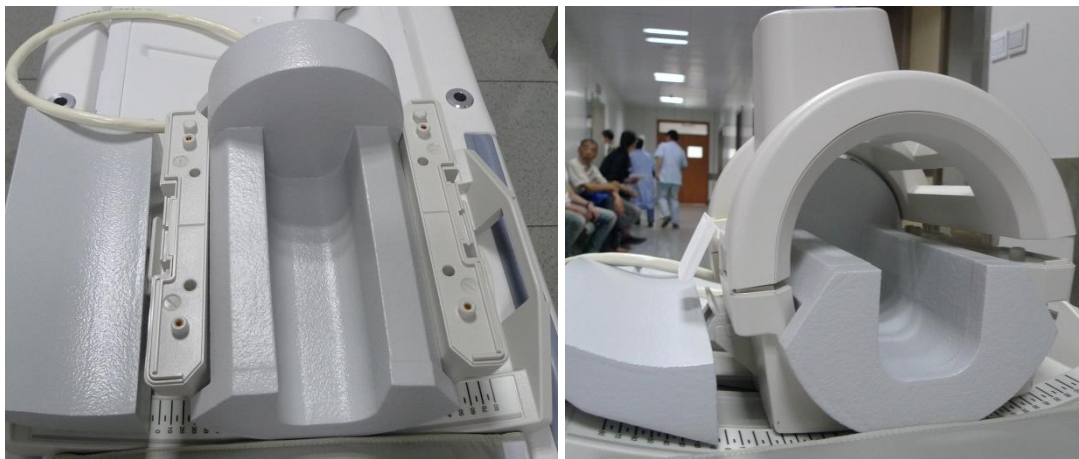
imagination at work

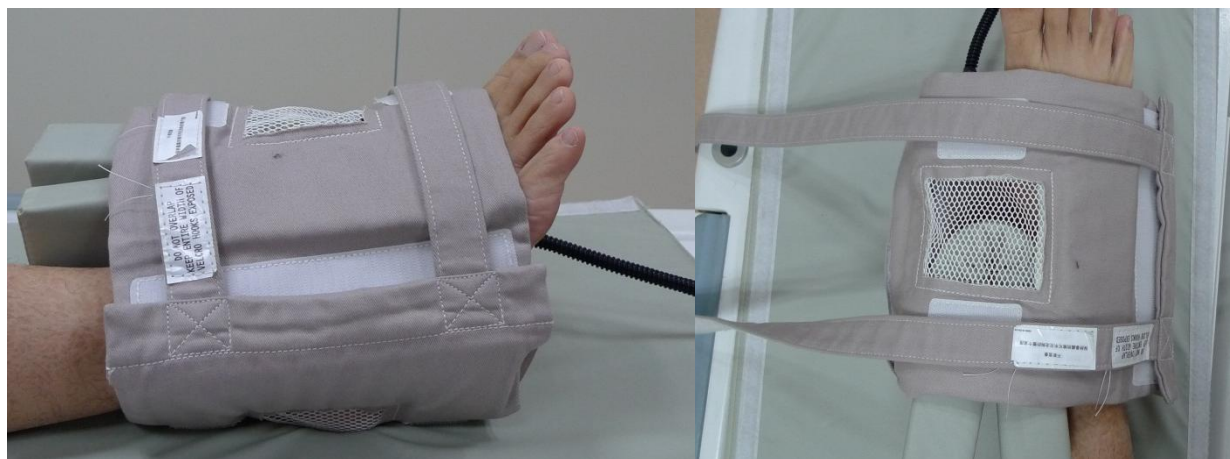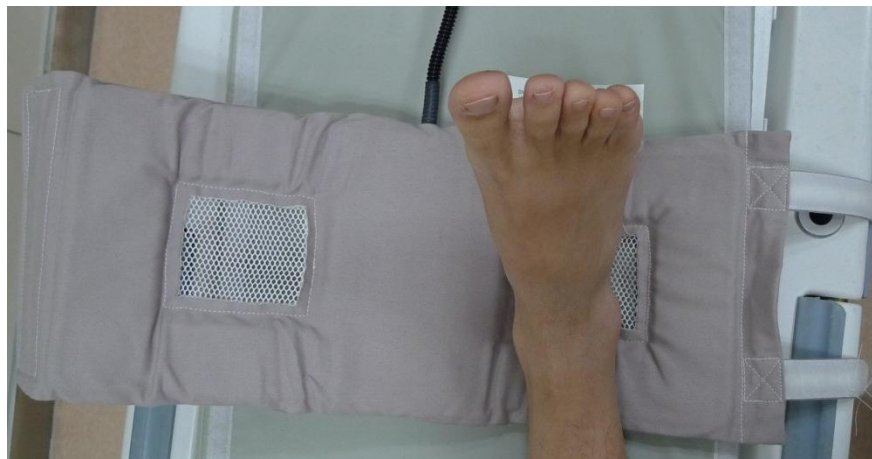## 患者摆位:

1. 足部伸入烟囱内，并加海绵垫固定，足背与胫骨呈直角。
2. 注意膝关节一定要固定，线圈内充填海绵垫。
3. 预估左右偏中心的距离，决定三平面定位中心点的位置。

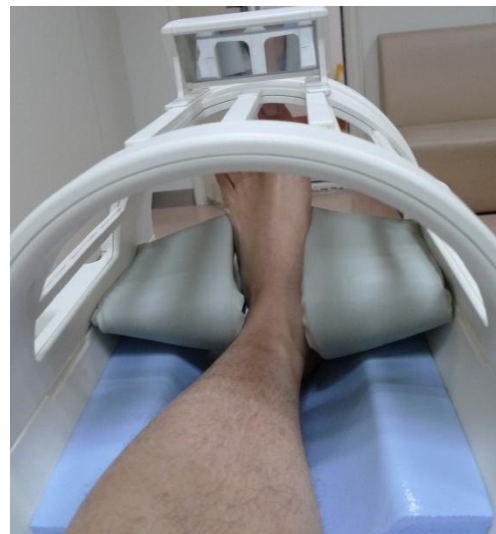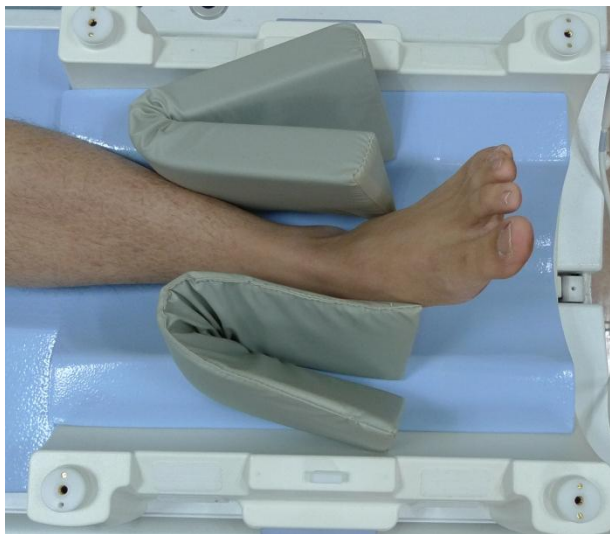# 摆位照片：



# 摆位照片:



# 摆位照片：



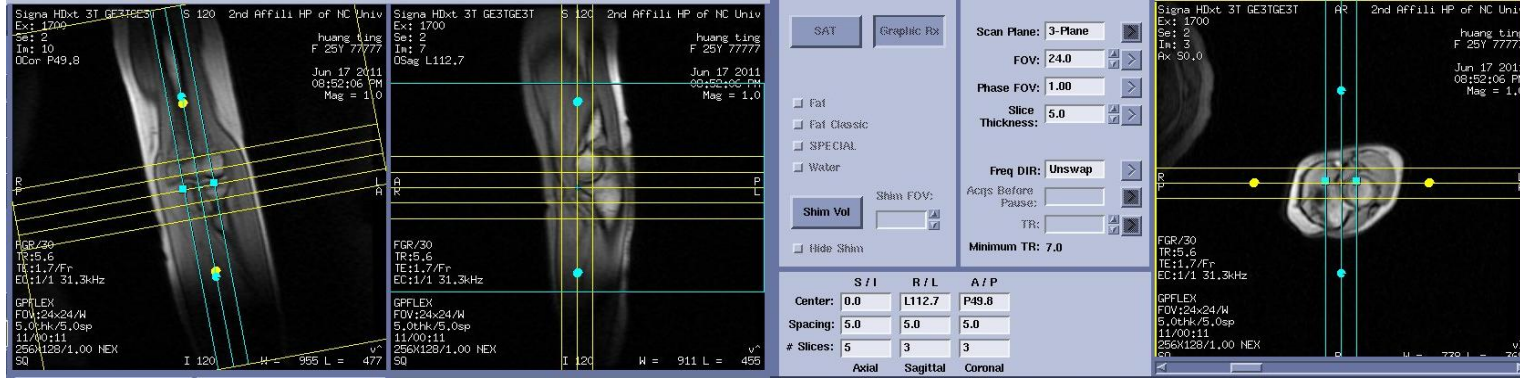
# 肘关节规范化扫描方案:

1	3-pl - Loc	三平面定位	
2	OAx fs T2	轴位T2	
3	OAx T1	轴位T1	
4	OCor fs T2FSE	轴位T1	
5	OSag T1 FSE	矢状位T1	
6	OSag PD fs FSE	矢状位PD 压脂	

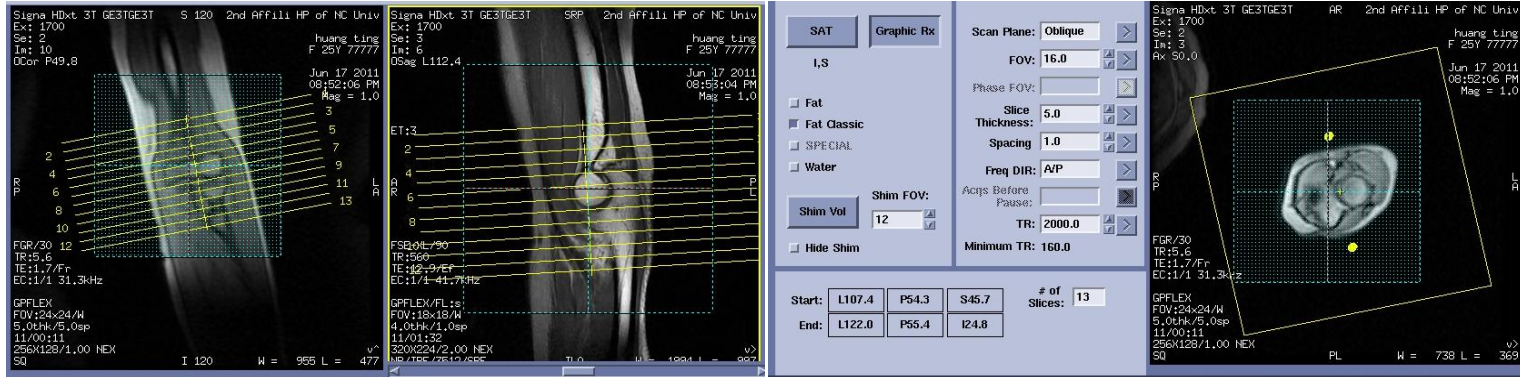


# 3-pl Loc

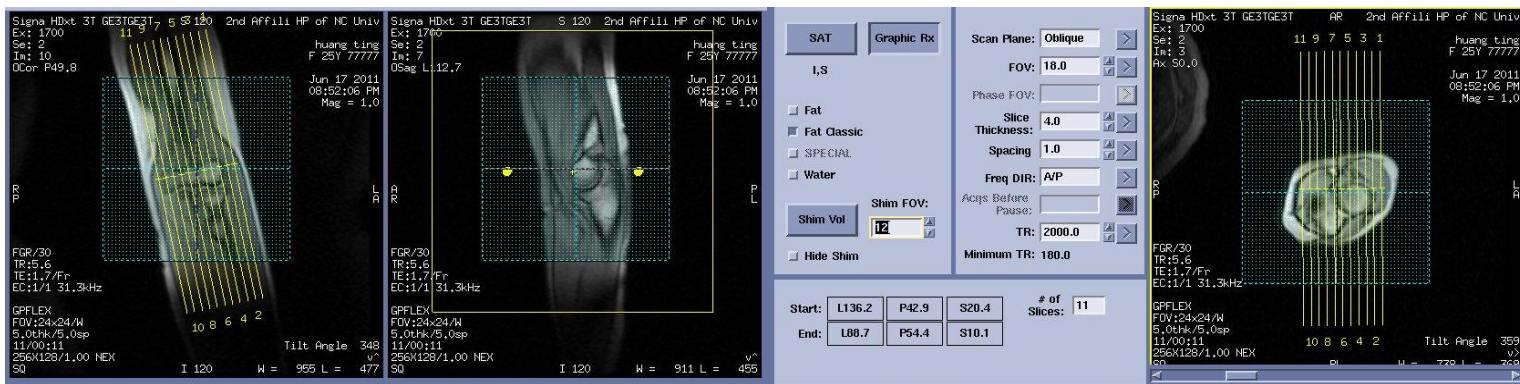
三平面定位图像上观察肘关节位置，确保肘关节位于线圈的中心。



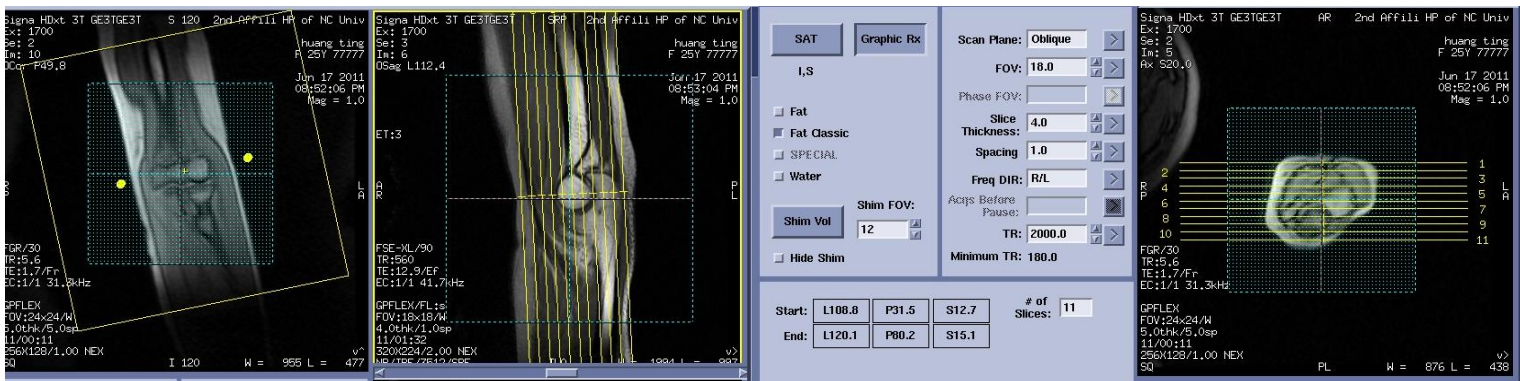
## 横断面定位图像:



# 矢状面定位图像:



# 冠状面定位图像:





# OAx T1 FSE

## 扫描方法:

- 三平面定位像上首先扫描横断面，上端包括肱骨干骺端，下端包括包全尺桡骨近端。
- FOV中心必须以肘关节为中心。

## 图像参数特点:

- 序列简单，对信号容易解释。

## 临床应用:

- 肘关节肌腱病变：肱二头肌肱三头肌
- 内外上髁炎
- 关节周围肿块

## 扫描定位图像

# OAx T1 FSE ， 病例

肘关节肌腱病变  
内外上髁炎  
关节周围肿块

# OAx T2 FRFSE

## 扫描方法:

- 三平面定位像上首先扫描横断面，包括肱骨干骺端，下端包括包全尺桡骨近端。
- FOV中心必须以肱骨头为中心。

## 图像参数特点:

- 序列简单，对信号容易解释
- T2添加上下饱和带。

## 临床应用:

- 肘关节肌腱病变：肱二头肌肱三头肌
- 内外上髌炎
- 关节周围肿块

## 扫描定位图像

# OAx T2 FRFSE, 病例

肘关节肌腱病变  
内外上髁炎  
关节周围肿块



# OSag T2 FRFSE

## 扫描方法:

- 在轴位上定，垂直于内外上髁连线进行扫描。
- FOV中心必须以肱骨头为中心。

## 图像参数特点:

- 频率编码方向为前后加NPW
- 序列简单，对信号容易解释
- 空间分辨率优先，显示解剖较好

## 临床应用:

- 肘关节肌腱病变：肱二头肌肱三头肌
- 骨软骨损伤
- 内外上髁炎

## 扫描定位图像

# OSag T2 FRFSE, 病例

肘关节肌腱病变  
内外上髌炎  
关节周围肿块

# OSag T1 FSE

## 扫描方法:

- 在轴位上定，垂直于内外上髁连线进行扫描。
- FOV中心必须以肱骨头为中心

## 图像参数特点:

- 频率编码方向为前后加NPW
- 序列简单，对信号容易解释
- 空间分辨率优先，显示解剖较好

## 临床应用:

- 肘关节肌腱病变：肱二头肌肱三头肌
- 骨软骨损伤
- 内外上髁炎

## 扫描定位图像

# OSag T1 FSE, 病例

肘关节肌腱病变  
内外上髌炎  
关节周围肿块



# OCor T1 FSE

## 扫描方法:

- 三平面定位像上以横轴位为参考，平行于内外上髁连线扫描。
- FOV中心必须以肱骨头为中心。

## 图像参数特点:

- 序列简单，对信号容易解释
- 空间分辨率优先，显示解剖较好

## 临床应用:

- 有利于显示肘关节侧副韧带
- 骨软骨损伤

## 扫描定位图像

# OCor T1 FSE ， 病例

## 肘关节侧副韧带 骨软骨损伤

# OCor STIR

## 扫描方法:

- 三平面定位像上以横轴位为参考，平行于内外上髌连线扫描。
- FOV中心必须以肱骨头为中心。

## 图像参数特点:

- 序列简单，对信号容易解释
- 空间分辨率优先，显示解剖较好

## 临床应用:

- 肘关节侧副韧带
- 骨软骨损伤

## 扫描定位图像

# OCor STIR, 病例

## 肘关节侧副韧带 骨软骨损伤



# 磁共振规范化扫描方案（HDe）

---中华磁共振应用学院系列教材



imagination at work