

磁共振规范化扫描方案（3.0T）

---中华磁共振应用学院系列教材

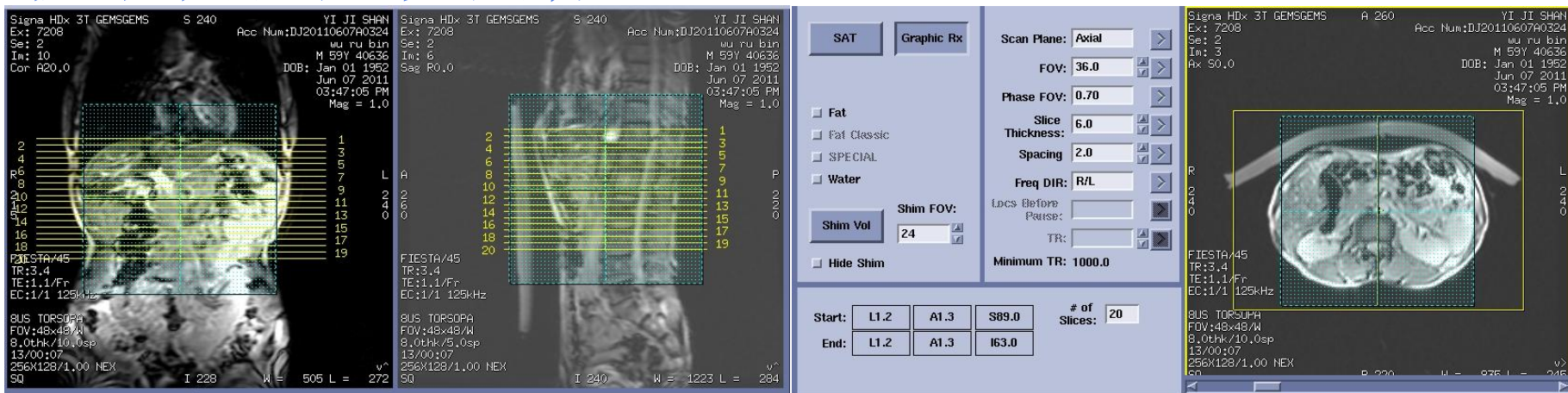
# 肝脏R2STAR



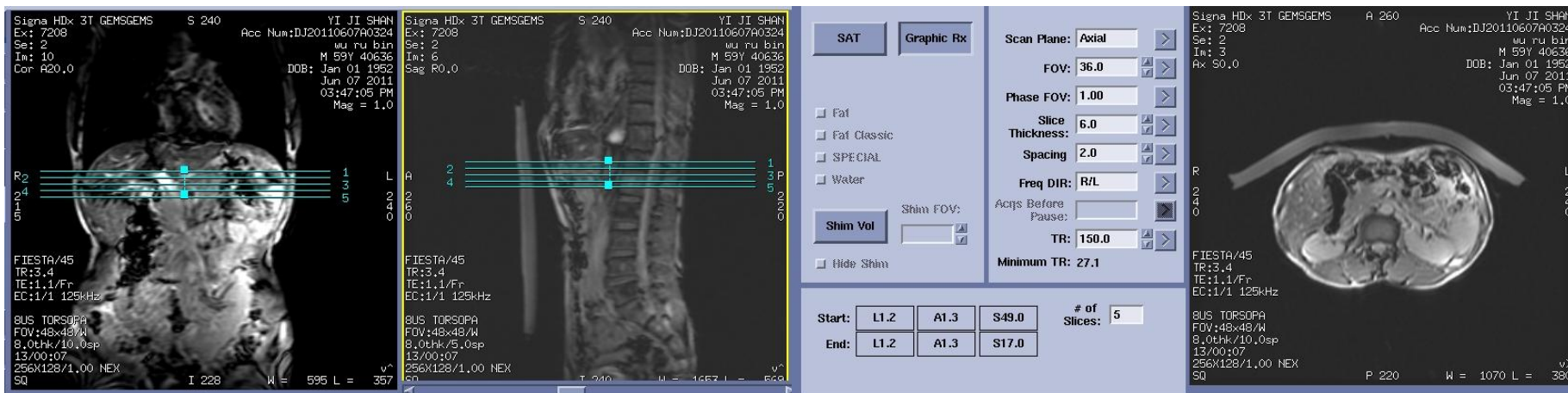
imagination at work



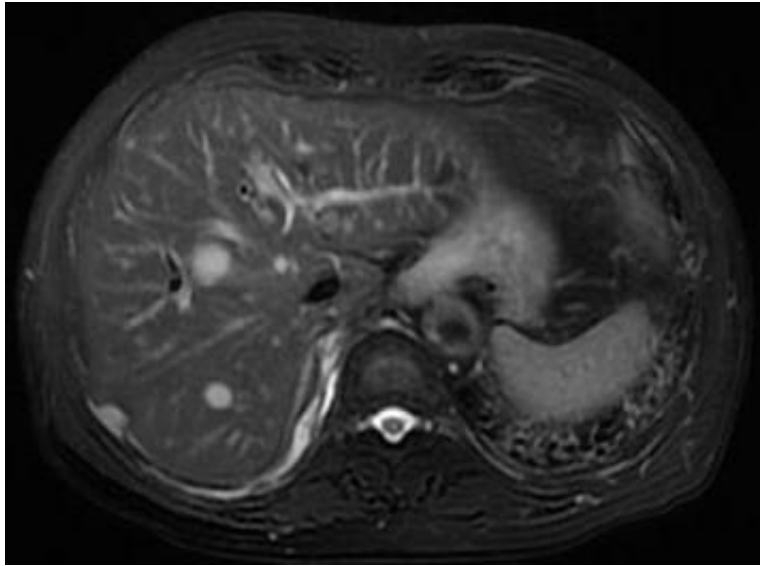
# 校准扫描定位图像:



# 横断面R2STAR:



# RTr Ax fs T2FSE



## 扫描定位图像

### 扫描方法:

- 在最大肝脏冠状面图像上定横断面，以20层为标准，第一层要超过肝脏上缘一层。
- 必须更新呼吸频率，在更新呼吸频率时要有前瞻性估计患者的平均每分钟呼吸次数。
- 根据经验，当呼吸频率低于14时，ETL=21，当呼吸频率高于20时，呼吸间隔由2改成3。

### 图像参数特点:

- 化学饱和法脂肪抑制，软组织对比最佳，对磁场均匀性要求高。
- 肝脏生理性含脂，脂肪在T2WI呈高信号，病变亦呈高信号，故肝脏的脂肪信号可能会掩盖病变信号，所以常规使用脂肪抑制技术去除脂肪的高信号。

### 临床应用:

- 对病灶检出最敏感的序列。
- 对于呼吸均匀的患者，图像质量稳定，软组织对比度好，明显优于BH FSE T2WI、SSFSE T2WI及Fiesta序列。

# RTr Ax fs T2FSE, 病例

血管瘤  
肝癌  
胆管癌

# 磁共振规范化扫描方案（3.0T）

---中华磁共振应用学院系列教材



imagination at work