

胸腹部消化管异物影像诊断

福建医科大学附属协和医院

影像科

段青、林霖

一、概述

- 消化道异物是常见的颈胸腹部急症
- 异物绝大多数是吞入的；好发生在婴幼儿和精神病或企图自杀者。
- 多无临床症状，异物多能通过肛门自行排出，但也有些病人因异物排出困难或有并发症则需要手术治疗近年来，由于内窥镜的普及与发展，一些消化道异物能借助内窥镜取出，因而减少了并发症与手术治疗的机会。

1、病因

- 吞入的异物种类繁多，不胜枚举，最常见者当为别针、缝针、发夹、钱币、纽扣、圆钉、螺丝钉、小玩具、义齿、牙签等。
- 颈胸结合部的结构十分复杂，重要器官密集，异物损伤了不同结构，则出现不同的症状与体征。
- 凡能通过食管、贲门的异物大都也可以通过整个胃肠道但据统计约有5%的异物会在胃肠道的某个部分被嵌住，特别是幽门、十二指肠及回肠末端等处。凡异物是长形、尖头或锐利者，肠道的某处有炎症或狭窄等变异者异物即易在该处被嵌住。

2、临床表现

- 食管异物可引起吞咽疼痛或困难，呕吐。
- 胃内异物多无明显症状，或有上腹不适、食欲不振或可引起幽门梗阻、产生痉挛性疼痛、呕吐。穿孔后则有腹膜炎征象，有持续性腹痛、腹胀、压痛、肌紧张、反跳痛等表现
- 异物长期嵌顿在某部可引起溃疡出血，尖形异物则可直接刺破黏膜引起明显出血病人便血或呕血。

3、并发症

- 部分消化道异物引起常见的并发症有：
 - 1) 异物不排；
 - 2) 消化道梗阻；异物太大不能通过幽门而形成梗阻。
 - 3) 食管及胃肠穿孔；[脓肿](#)形成；由于异物外形不整或太长不能通过胃肠道的弯曲部，尤其是十二指肠第2、3段弯曲部，极易引起穿孔。尖锐异物易于冲破肠壁而引起穿孔，以鸡[骨](#)牙签等尖形异物引起穿孔的危险性最大。消化道异物引起穿孔者据Val selivanoV统计，约占7%
 - 4) 内瘘或外瘘；

- 5) 消化道出血：据Val selivanoV统计，引起消化道出血者约占1%；大血管损伤可能引发大出血，病人很快休克死亡。伤口很小，也可以形成血肿，压迫周围静脉、神经和呼吸道；呼吸道受压导致呼吸困难和窒息。纵隔血肿：上纵隔增宽等症状和体征。
- 6) .神经受损伤也会出现相应的症状。膈神经受损出现同侧膈肌瘫痪。迷走神经受损在发现出喉返神经会出现声音嘶哑。
- 7) .胸导管损伤可以出现乳糜漏和/或乳糜胸。
- 8) .气管损伤会出现相应的症状，如纵隔气肿。
-

4、影像检查

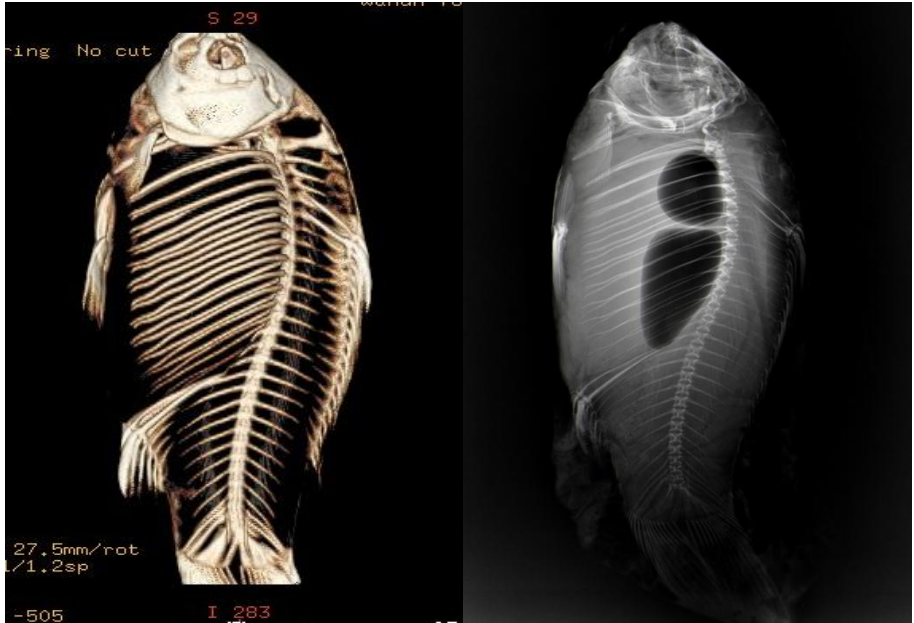
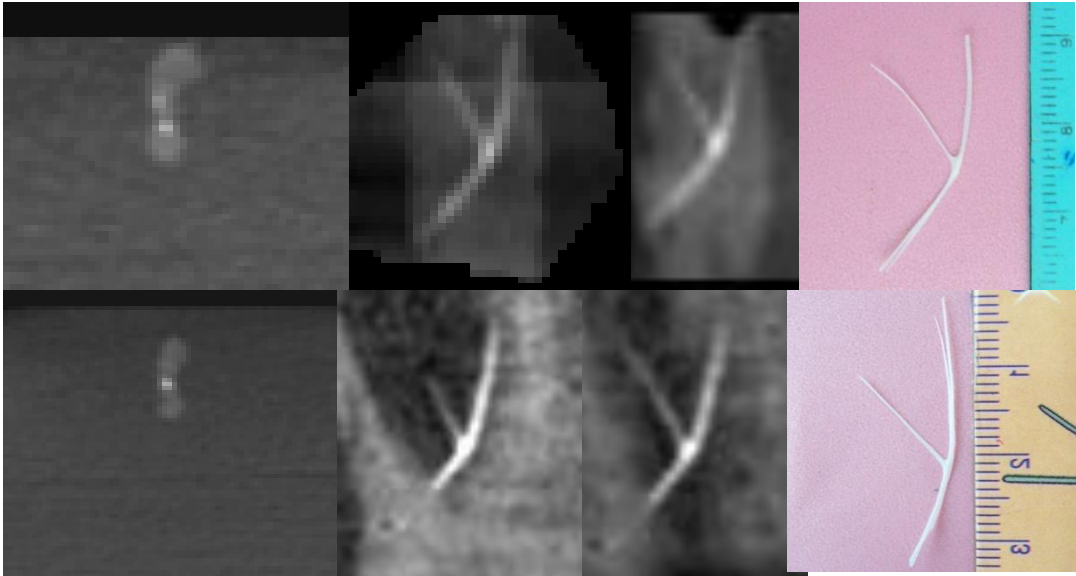
- 1.X线胸部、腹部平片 纯金属异物经X线检查，可得到肯定性诊断。较大骨性异物亦有帮助
- 2， CT平扫：对展示异物，对并发症如穿孔，血肿的显示均有帮助。
- 3， CT增强：主要是了解异物是否累及血管，以及脓肿情况

5、CT应用

- **CT对食管异物的敏感性和特异性均达100%。**
- **CT对消化道穿孔位置诊断的正确率可达到82%~90%。**
- **薄层重组结合多重组技术既能有效地发现异物,又能明确异物的位置、大小、及靶器官周围损伤情况和范围。**
- **CT无创性检查,不会损伤胃肠道黏膜,或造成异物移位导致二次损伤。**

- **食管异物**患者就诊急，同时因异物的刺入导致靶器官周水肿，CT平扫即能清楚显示异物是否刺伤邻近器官，因此食管异物患者平扫即可满足临床诊断
- **胃肠异物**因腹部脏器解剖关系复杂，损伤可能累及其他脏器和血管导致空腔脏器穿孔，出血等多种并发症，应常规CT增强。
- 。

CT对鱼刺显示



结果

CT对食管鱼刺阳性率高于CR、DR

$$X^2=7.11>3.84, \quad P < 0.05$$

CT对食管鱼刺阳性率高于食管钡棉

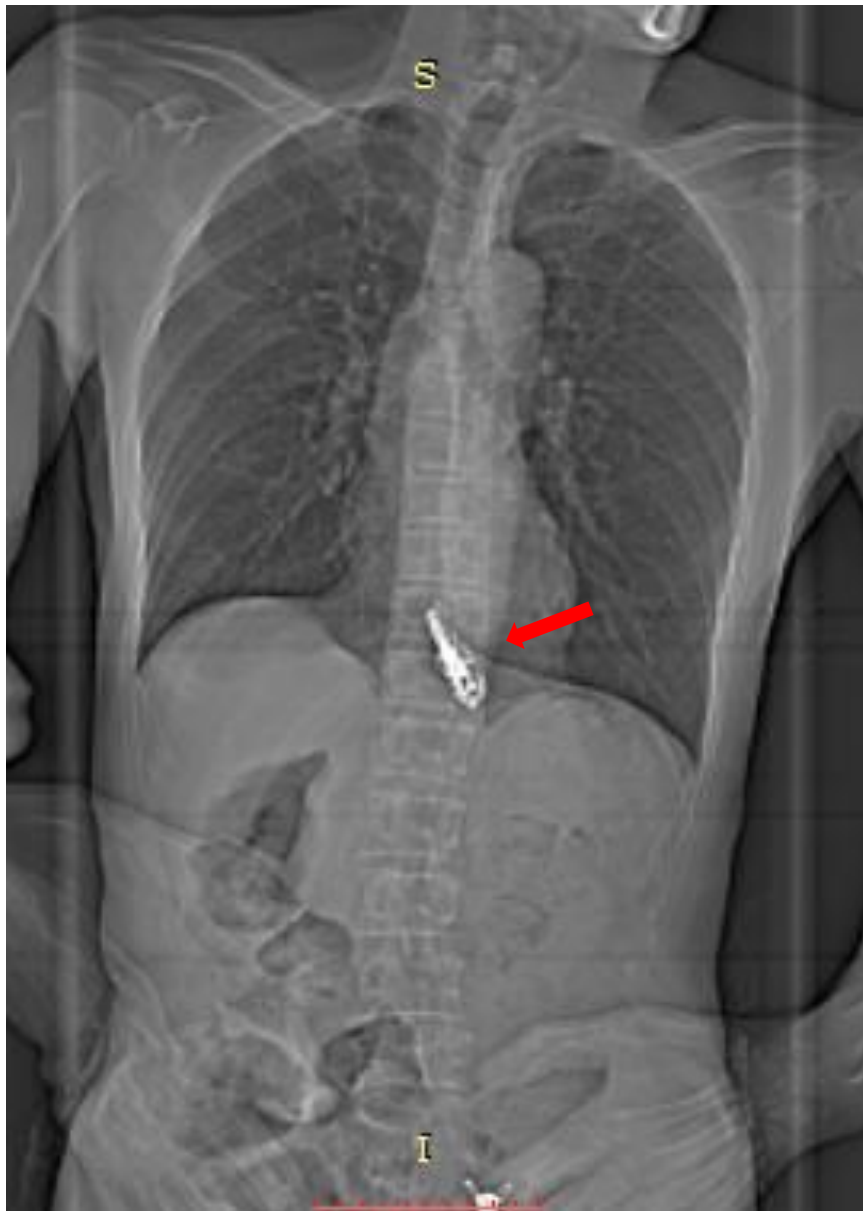
$$X^2=4.17>3.84, \quad P < 0.05$$

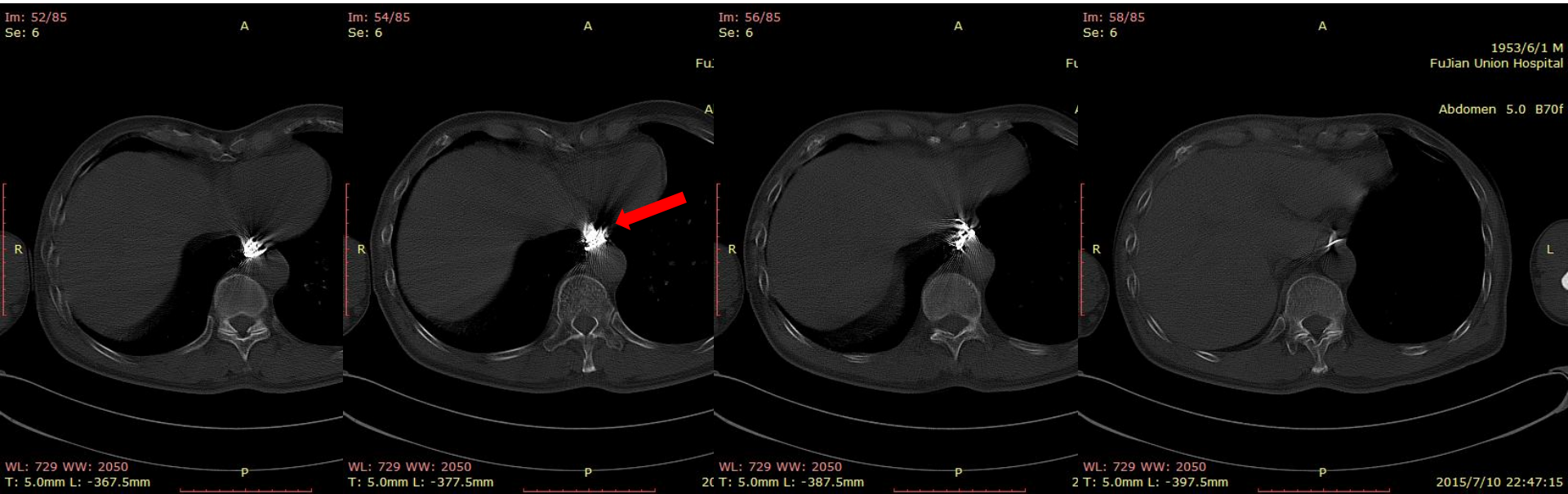
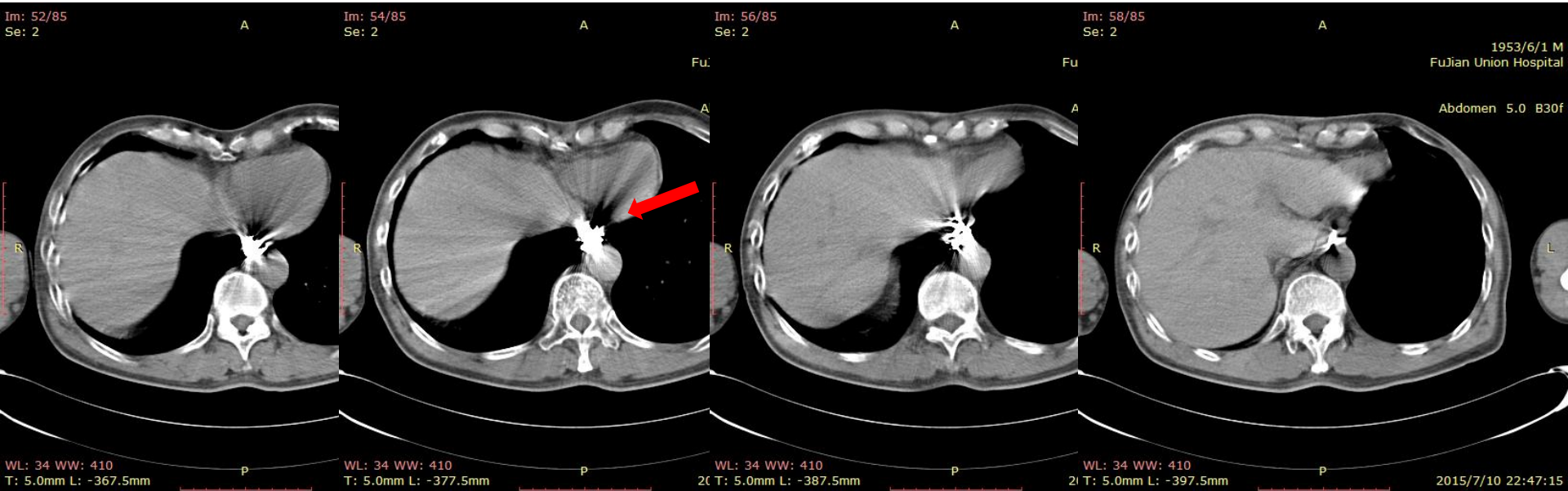
二、胸部异物

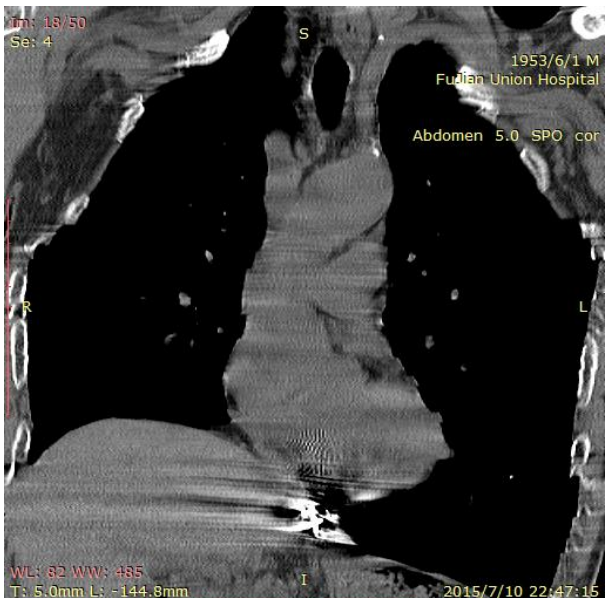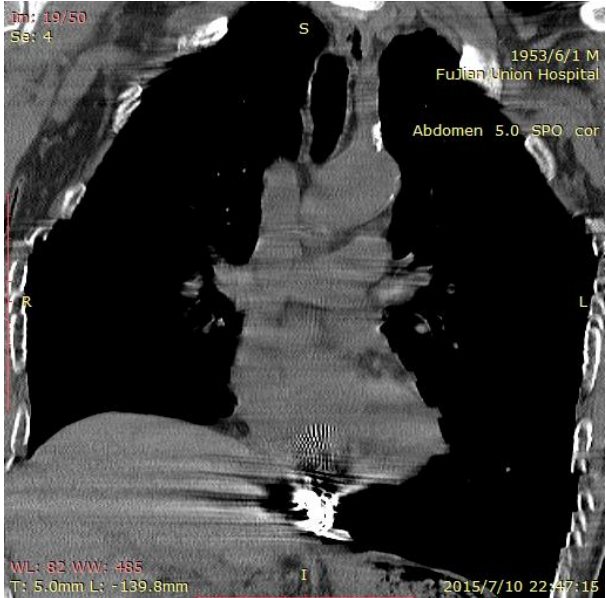
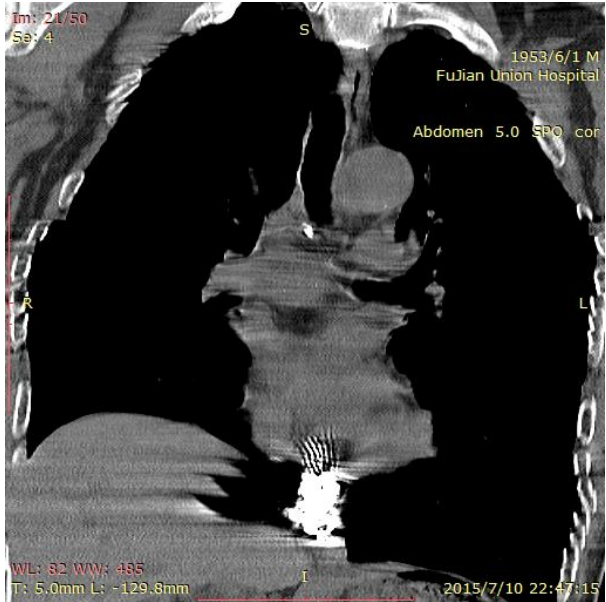
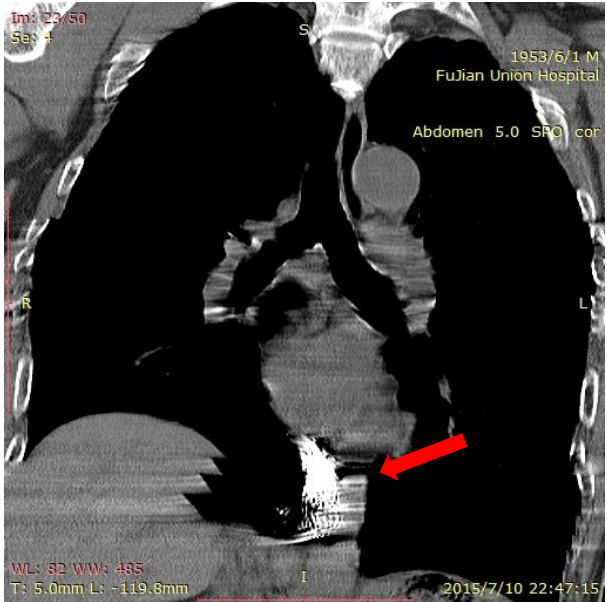
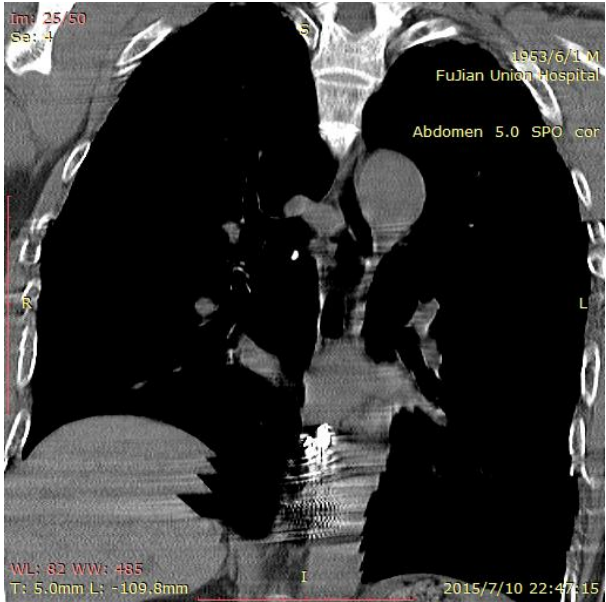- 1、病例展示

C a s e 1

- 男，62岁
- 主诉：自诉吞服铁钉半小时







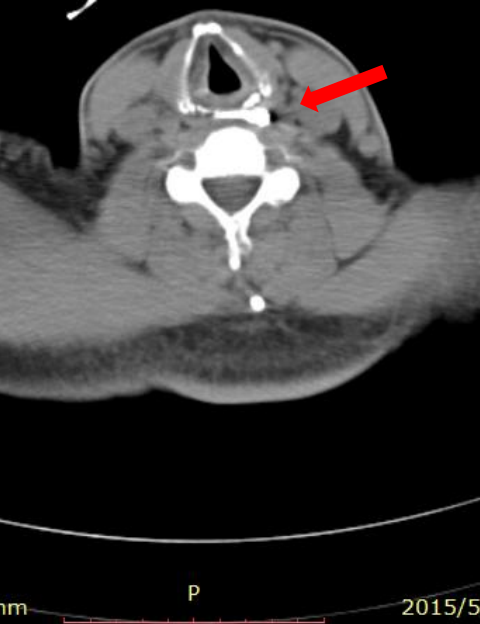
诊断：

食管下段贲门金属异物



C a s e 2

- 男，53岁（847439）
- 主诉：误吞花蛤后吞咽疼痛4小时

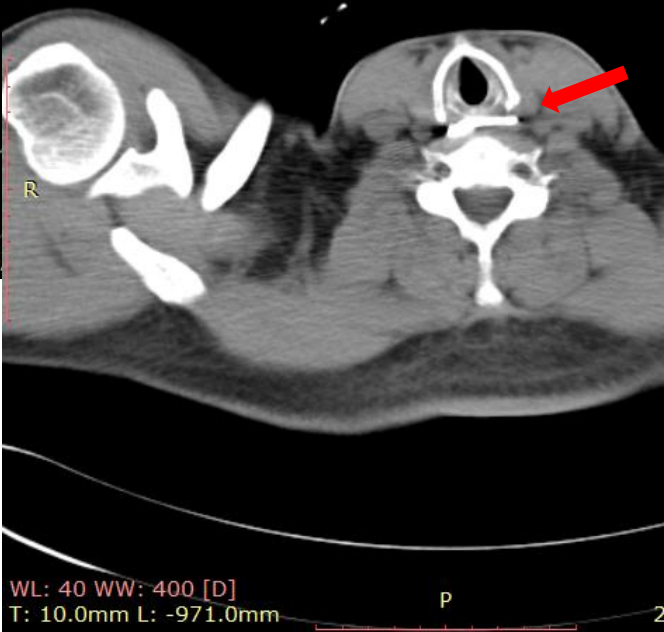

Im: 9/33
Se: 4

A

1961/11/23 M
FuJian Union Hospital

Thorax 10 B31f

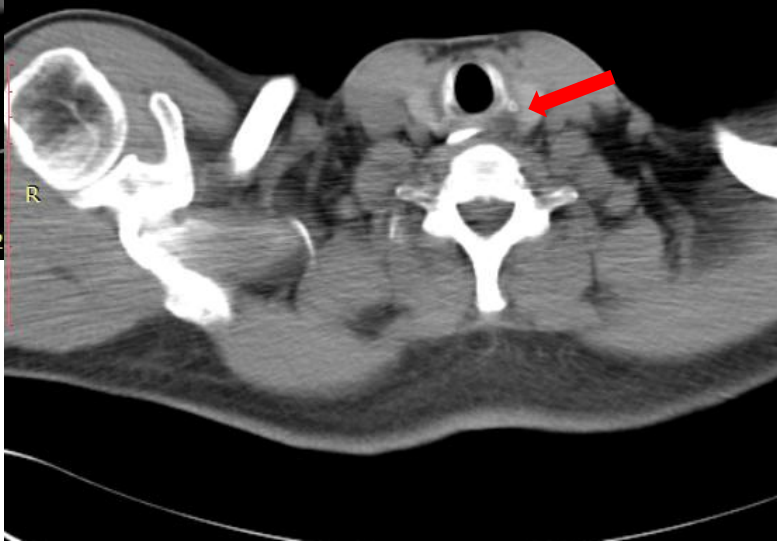

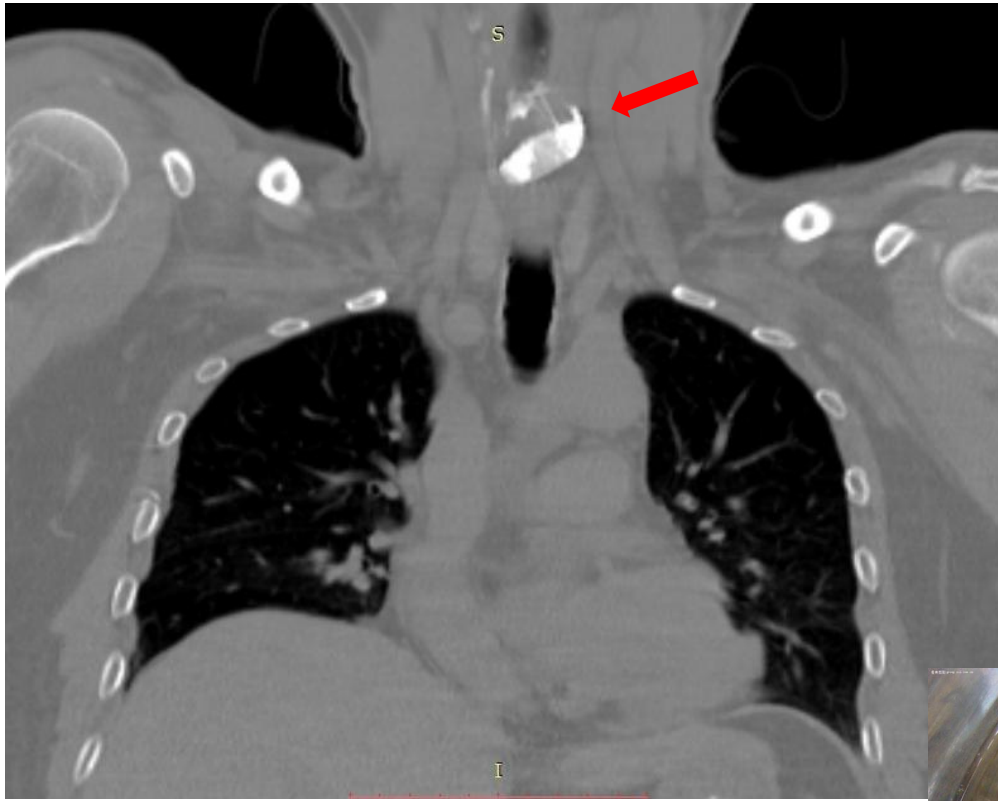
Im: 10/33
Se: 4

A

1961/11/23 M
FuJian Union Hospital

Thorax 10 B31f





诊断：

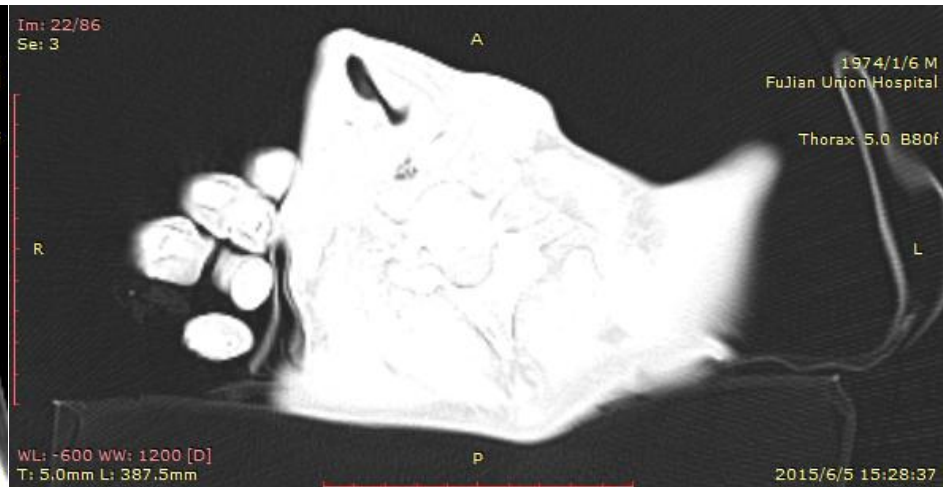
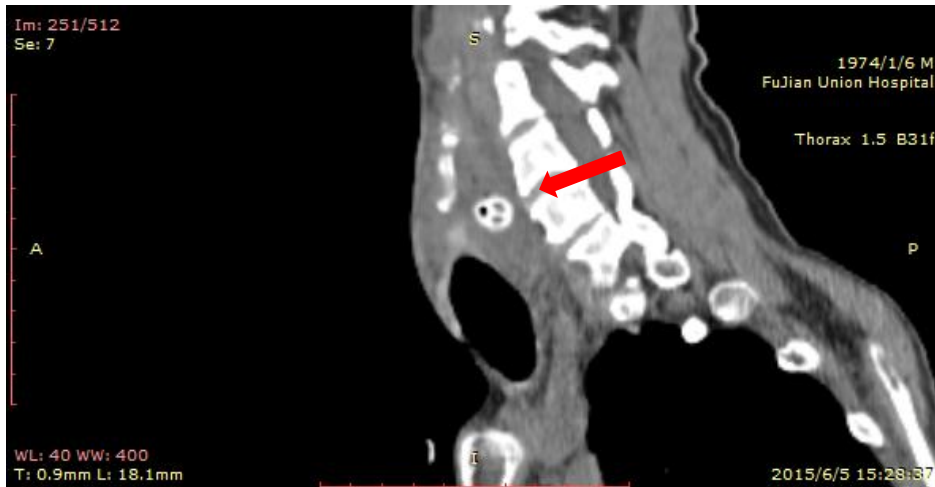
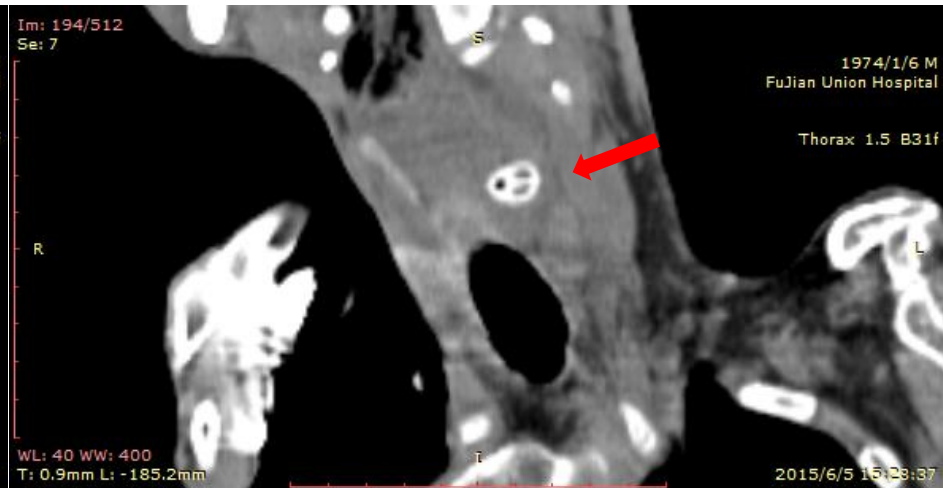
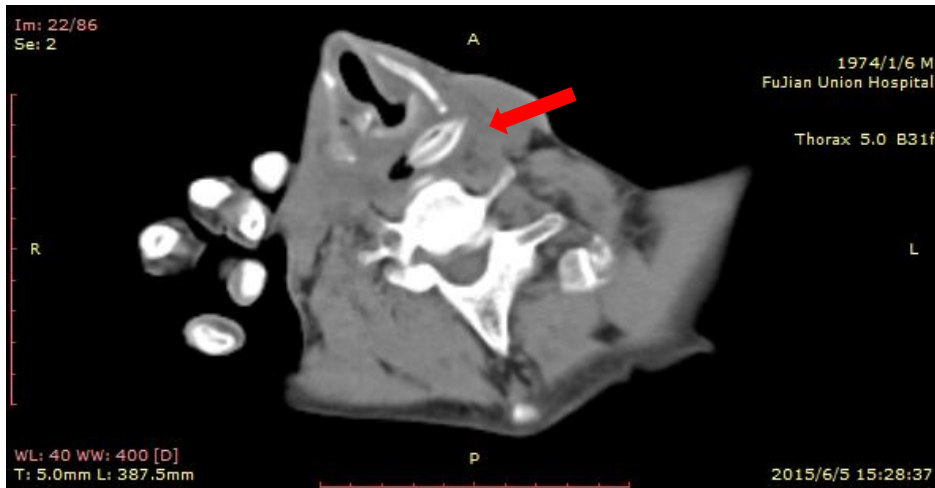
食管异物伴穿孔

C a s e 3

◆男，41岁（850476）

◆主诉：误吞橄榄后无法进食3天

◆钡透：C5-6水平食道异物，伴食道痿



处理：

全麻下行“食道镜检查+异物取出术”。

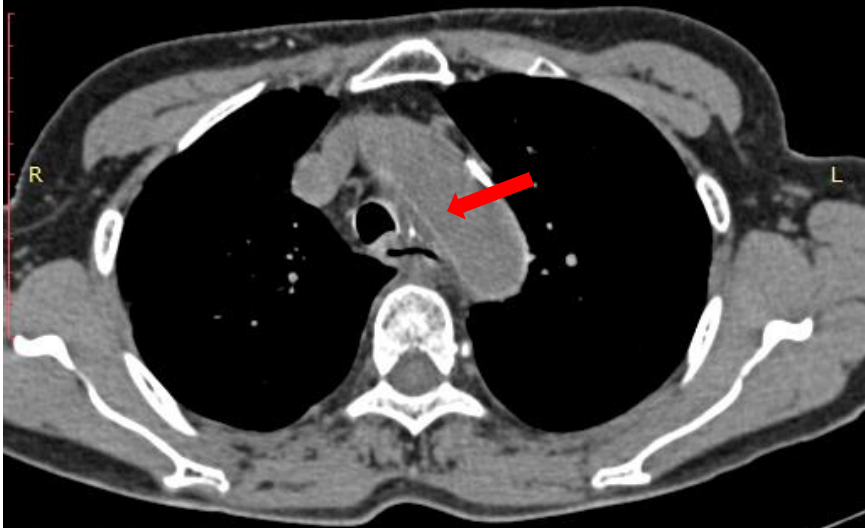出院诊断：

食管异物伴穿孔

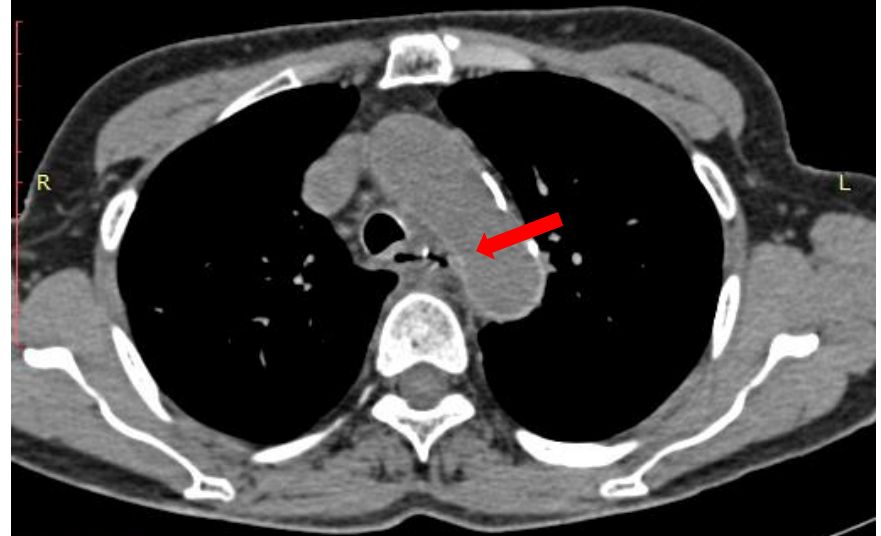C a s e 4

◆女，78岁（861265）

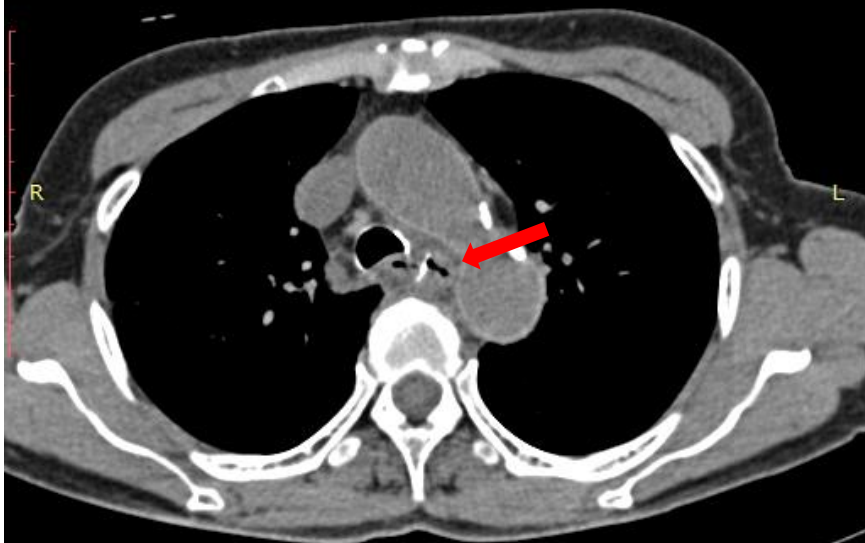
◆主诉：误吞鱼刺后咽部疼痛3天



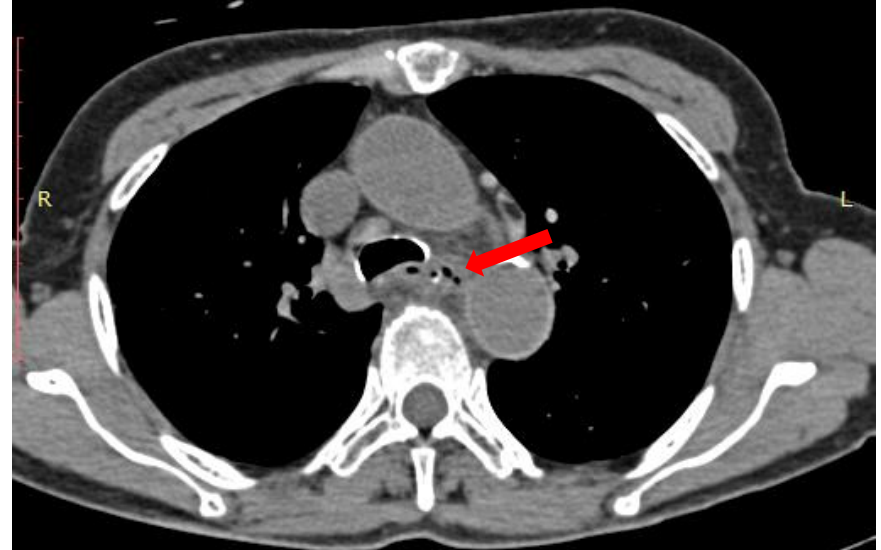
WL: 40 WW: 400 [D]
T: 1.0mm L: 1310.5mm
P 2015/8/21 18:58:29



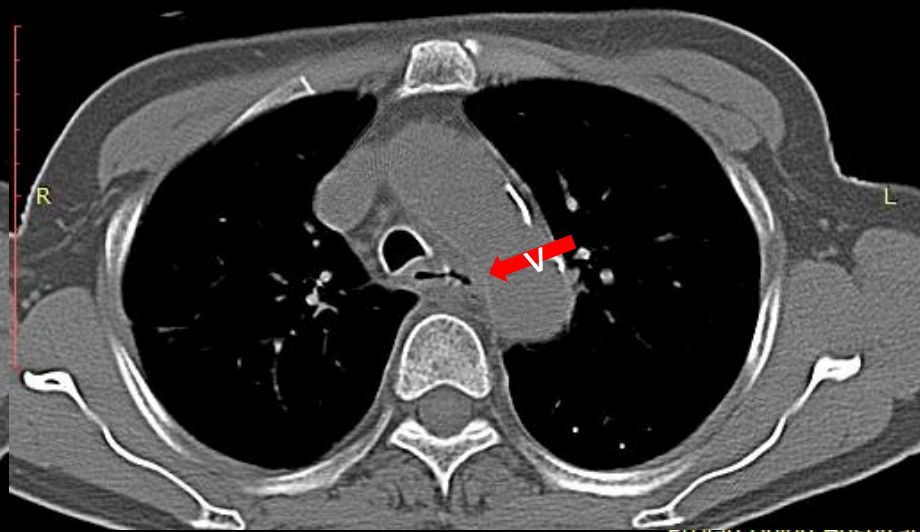
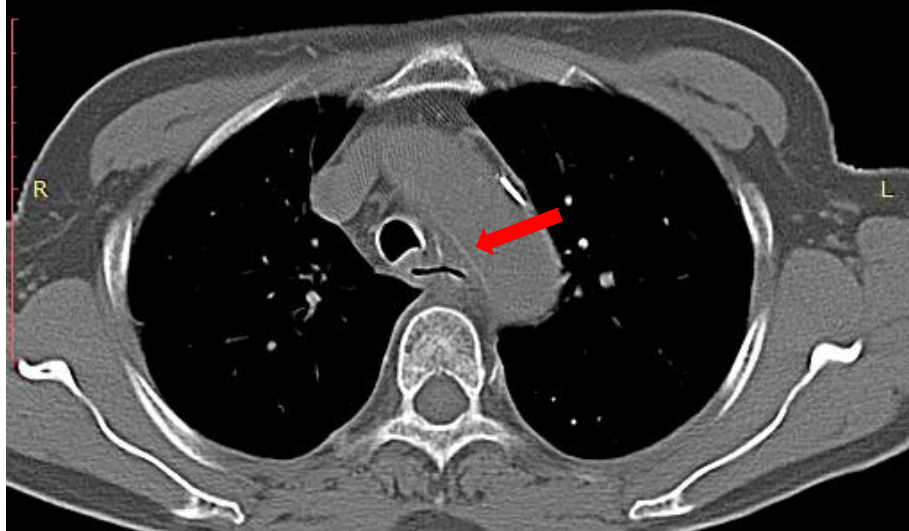
WL: 40 WW: 400 [D]
P 2015/8/21 18:58:29



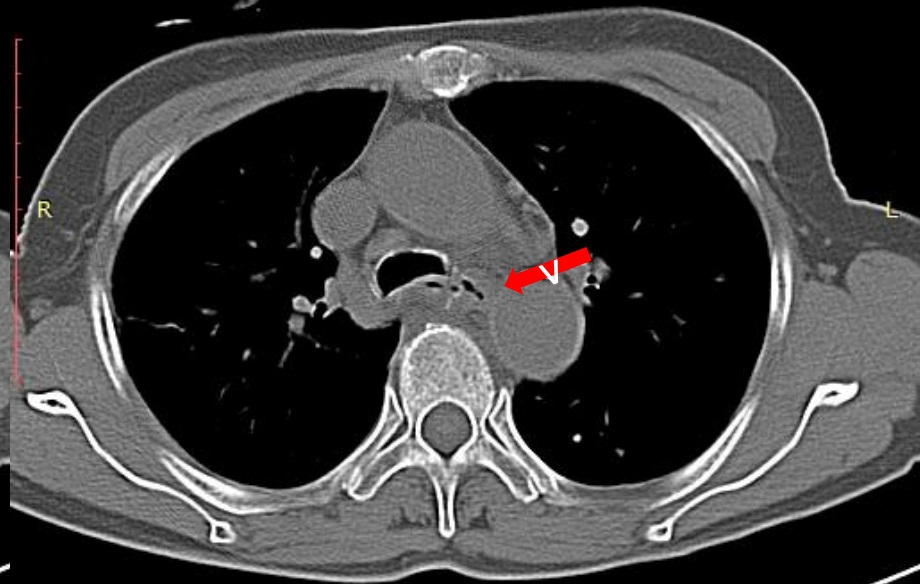
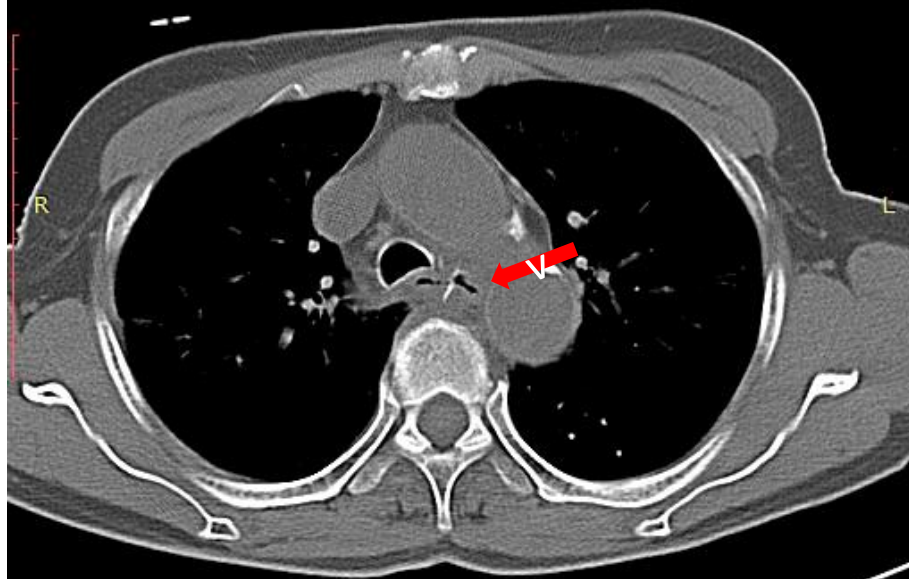
WL: 40 WW: 400 [D]
T: 1.0mm L: 1320.5mm
P 2015/8/21 18:58:29

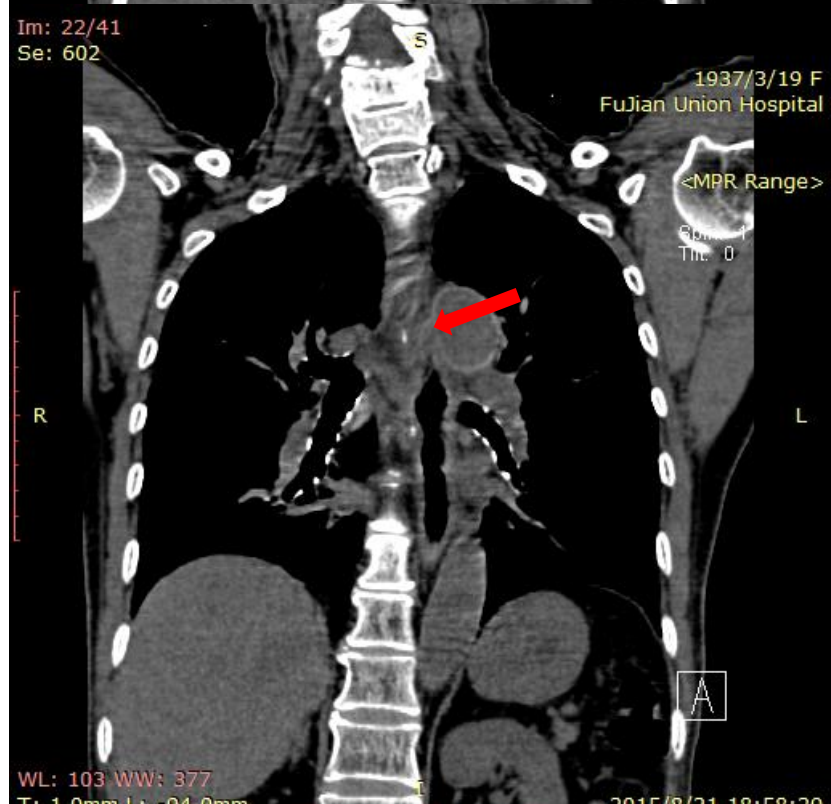
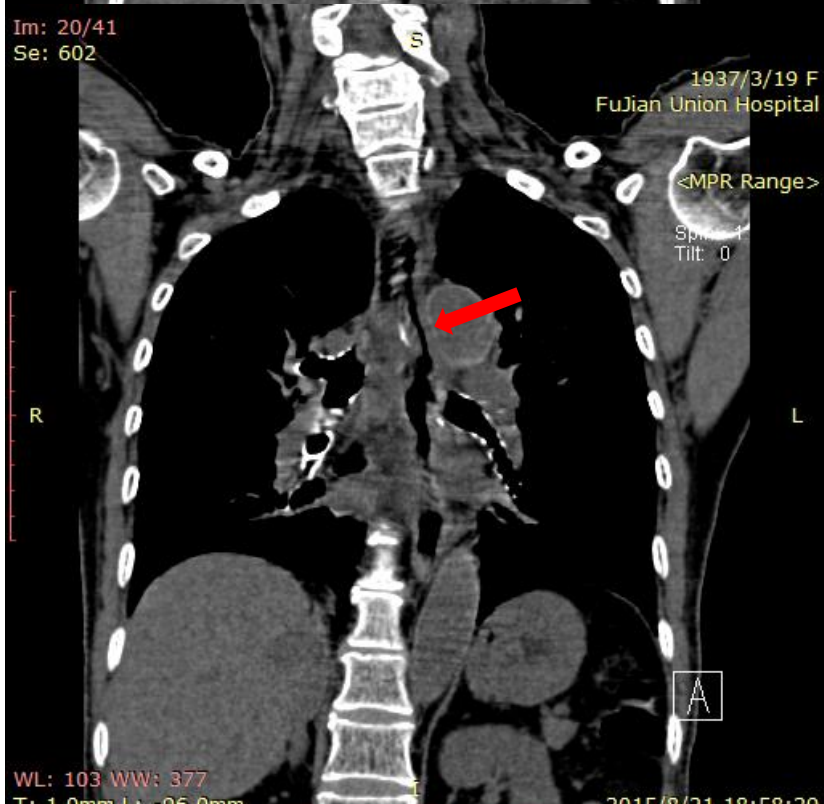
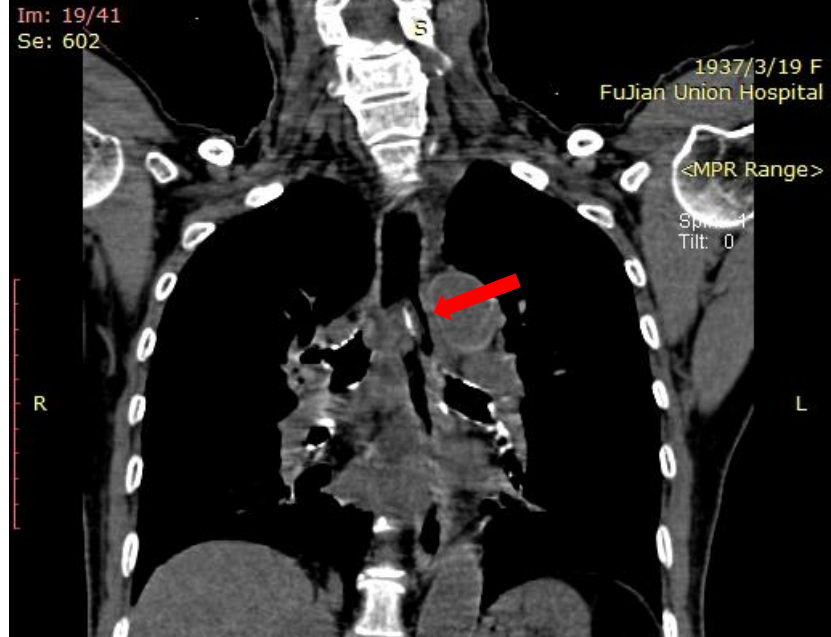
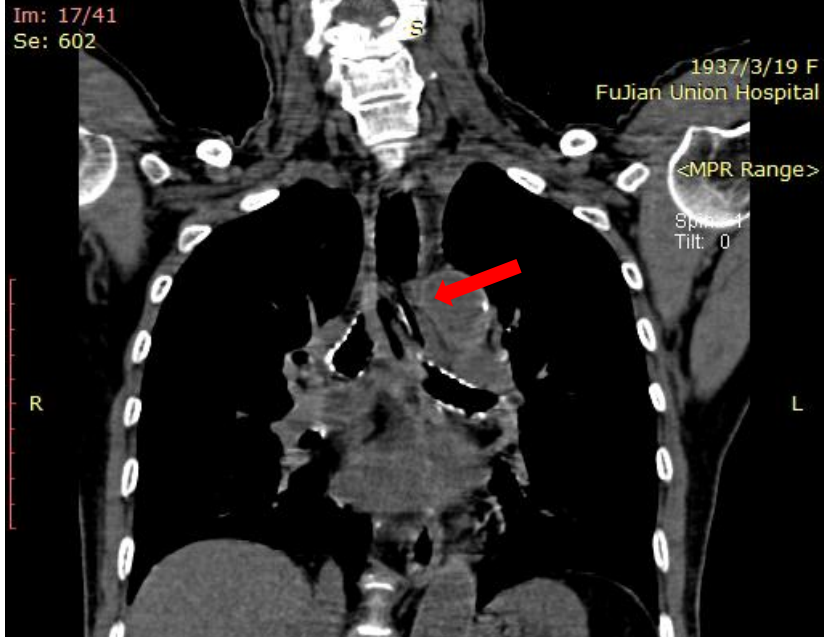


WL: 40 WW: 400 [D]
T: 1.0mm L: 1325.5mm
P 2015/8/21 18:58:29



Fujian Union Hospital





术中：

急诊全麻下行“硬性食管镜检查+食管内异物取出术”，术中间距门齿24cm处食管后壁有长约1.5cm纵行溃疡，周围红肿，取出一长约3.0cm不规则带尖片状鱼刺。

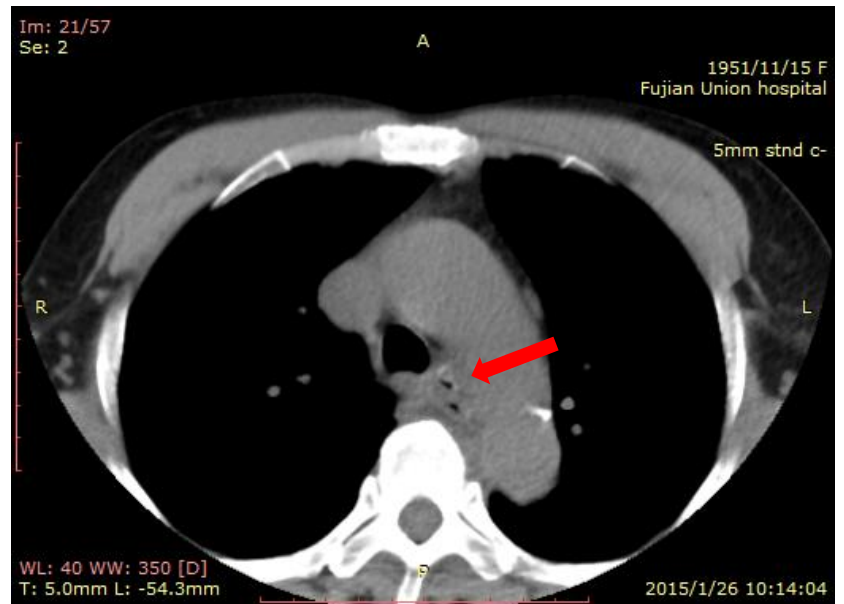
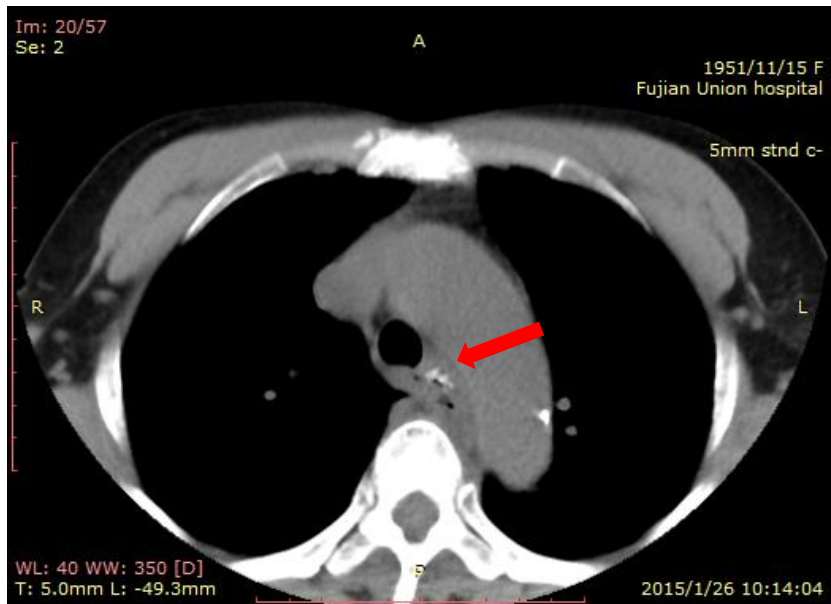
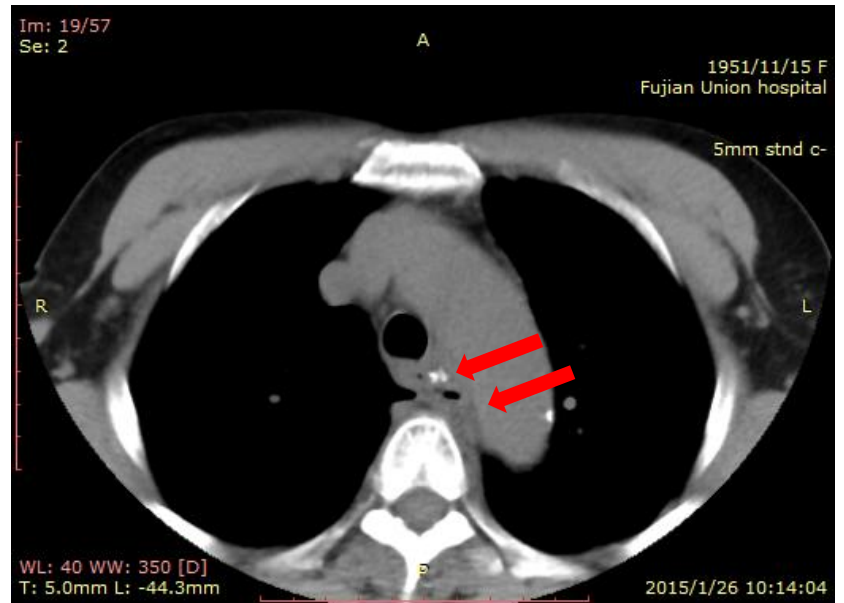
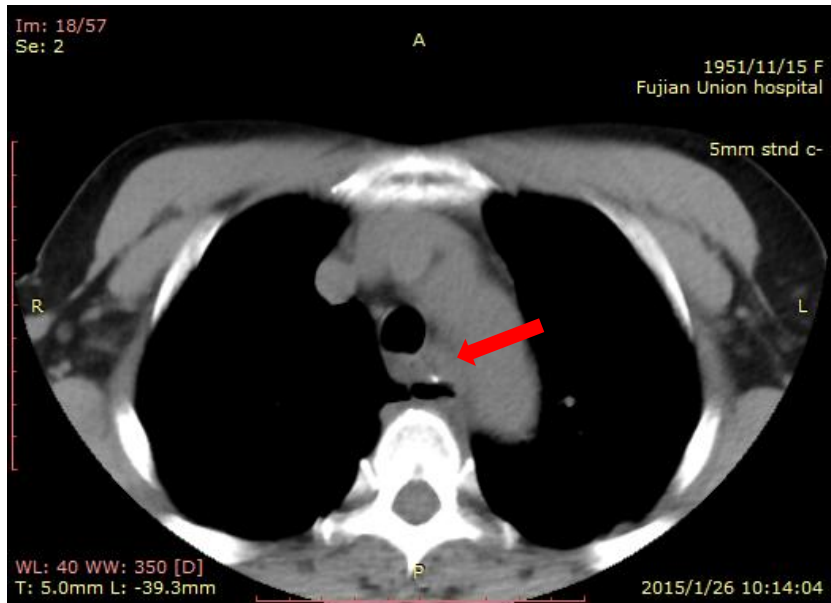
出院诊断：

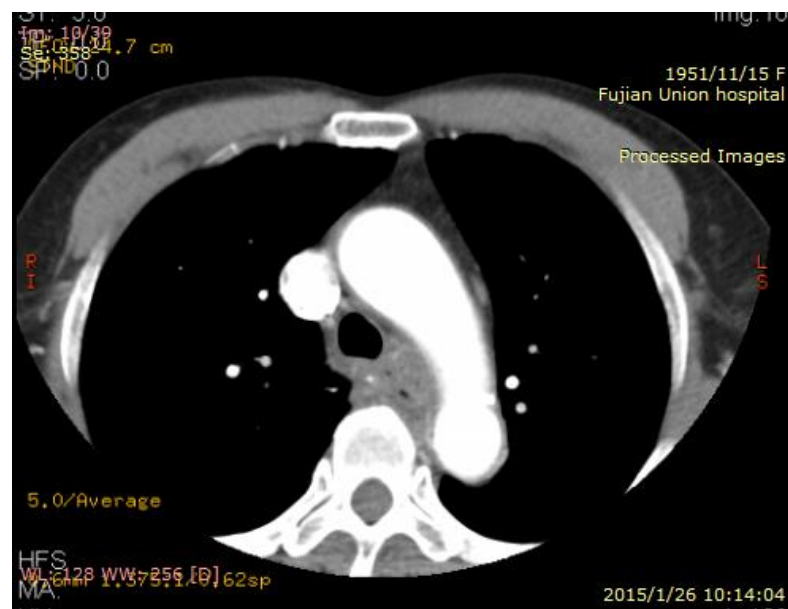
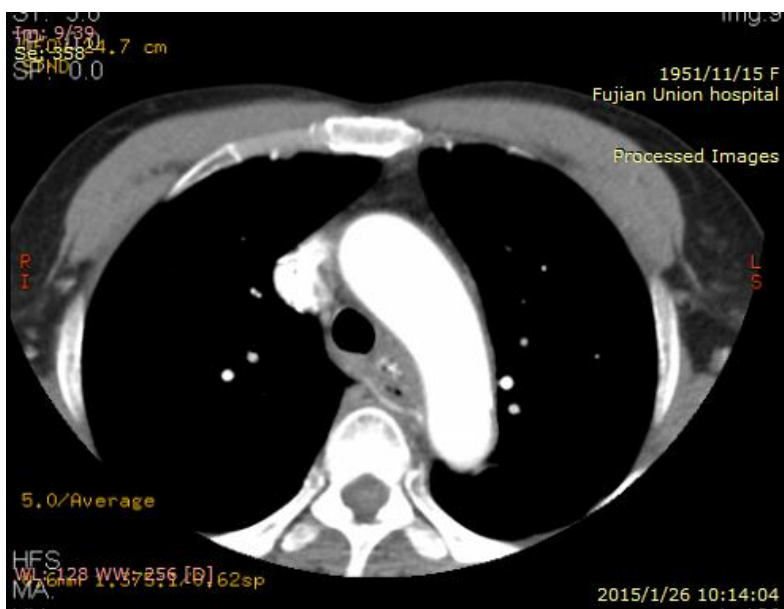
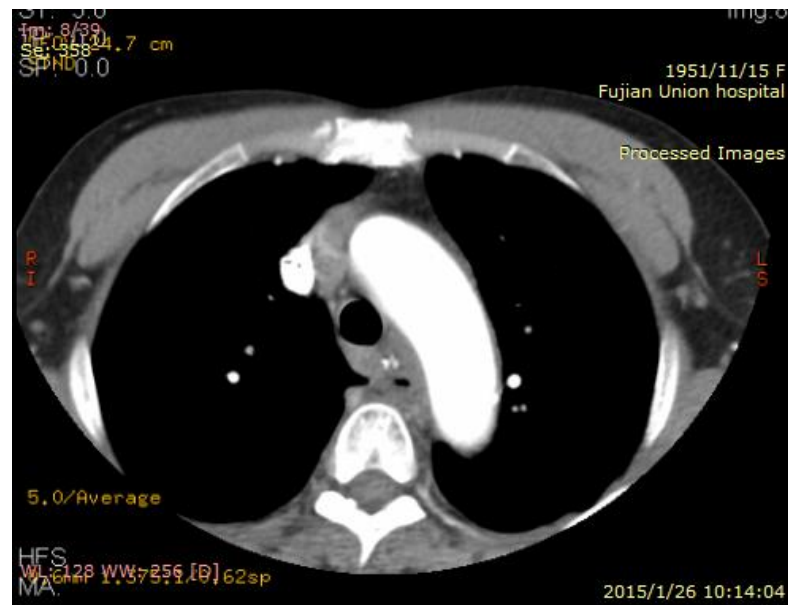
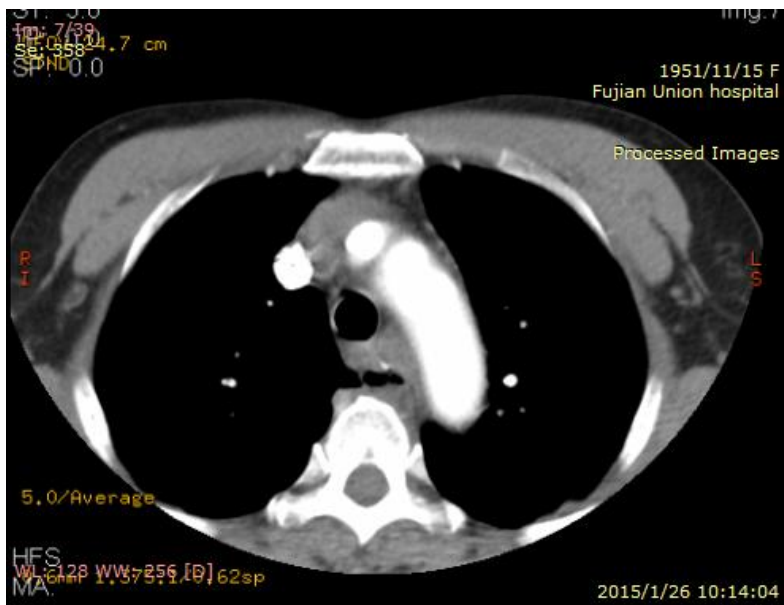
食管异物穿孔伴感染

C a s e 5

◆女，63岁（832491）

◆主诉：进食后突发胸背部痛1天





Im: 5/5
Se: 354

1951/11/15 F
Fujian Union hospital

3D Saved State - Processed Images

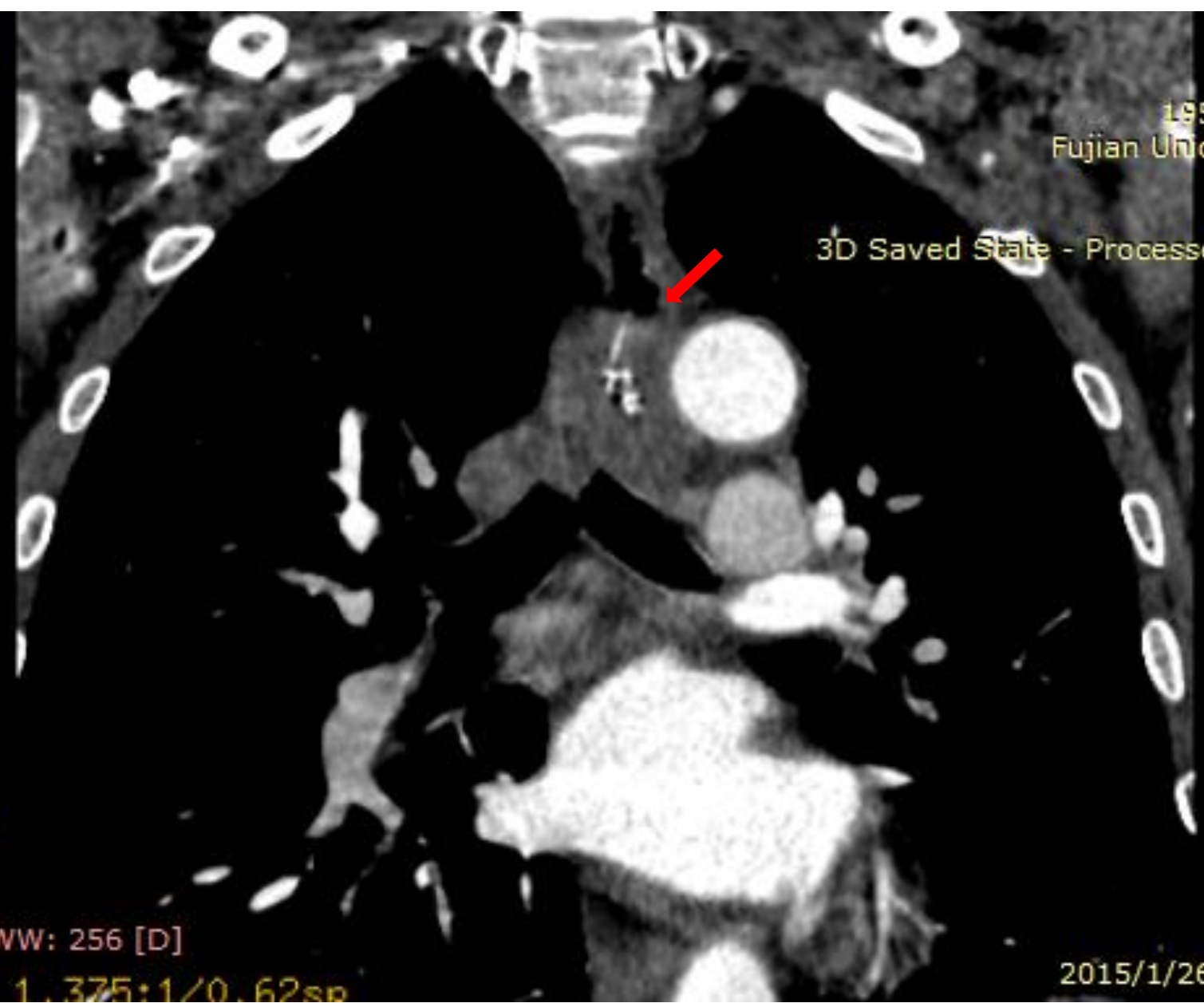
R
1
9
3
1

L
1
4
6

0.48/

MF: 428 WW: 256 [D]
0.6mm 1.375:1/0.62sp

2015/1/26 10:14:04



胸部增强检查

- 重点观察，异物与血管关系，对取尖刺状异物尤为重要
- 当异物已穿入血管，应手术治疗，不宜腔镜取异物。

术中：

全麻下行“食道镜检查+异物取出术”，术中见距门齿27cm处两枚鱼脊椎椎骨，边缘锐利，刺破食管壁，食管后壁粘膜破损。

出院诊断：

- 1、食管异物
- 2、食管穿孔伴纵膈气肿

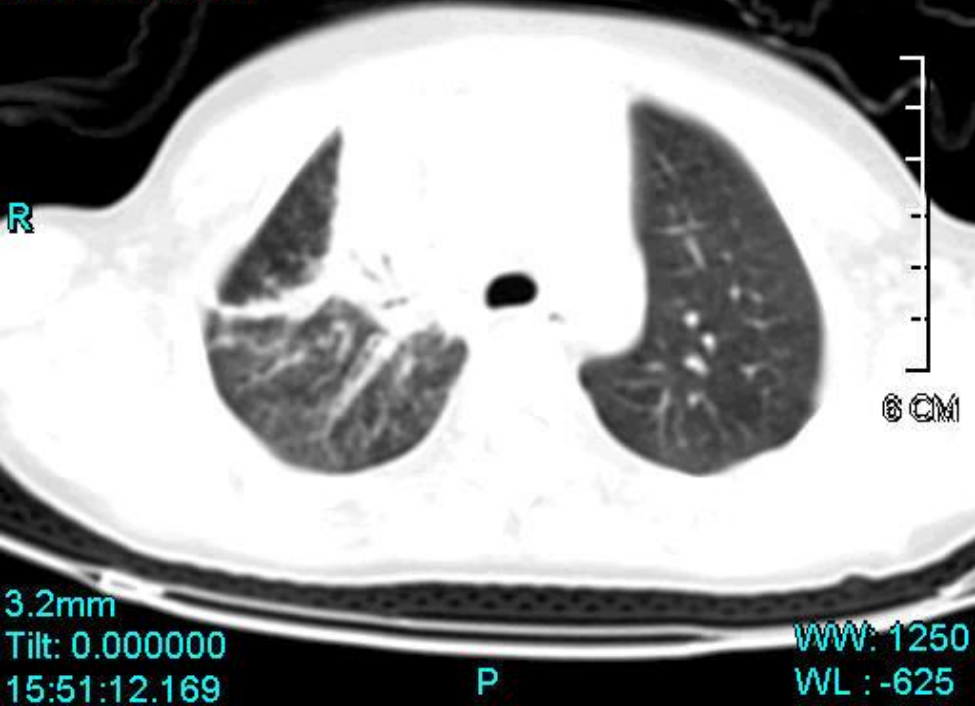2、异物继发纵隔的改变

1)、形态的改变:

(1) 纵隔增宽: 脓肿、炎症、肿瘤、出血及脂肪组织增加均可使纵隔增宽; 主动脉瘤及肺动脉瘤也可。

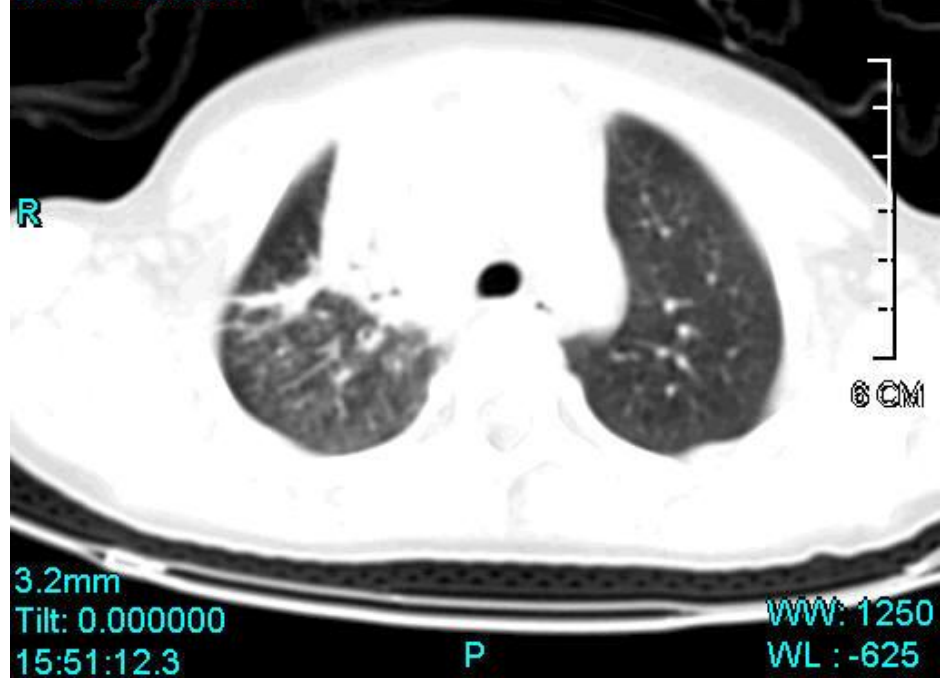
影像表现: 纵隔增宽, 不同原因, 其影像特征不同。

Mx8000 SYS#Mx8000 C.M.U No.2 Hosp
Ex: 6647 JIA ZHONG XIAO F 4Y F
Se: 7851 00125325/2
S183.20 04/17/2002
Im: 37
DFOV: 19.0cm



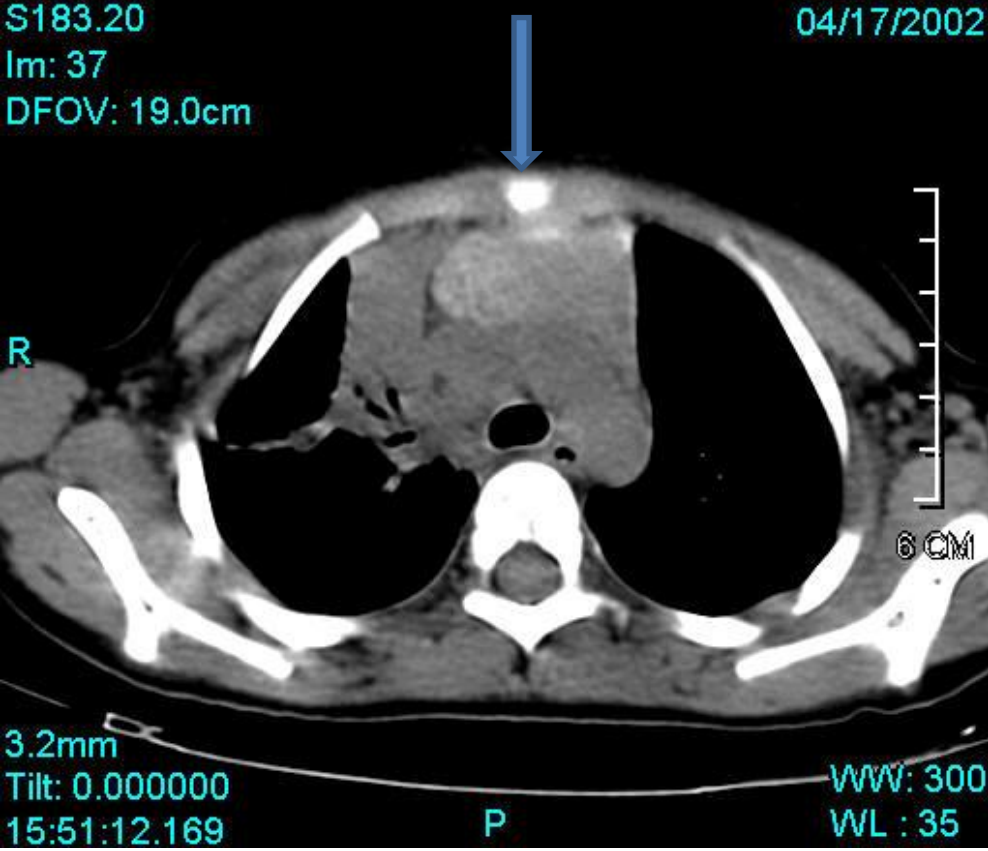
纵隔增宽

Mx8000 SYS#Mx8000 C.M.U No.2 Hosp
Ex: 6647 JIA ZHONG XIAO F 4Y F
Se: 7851 00125325/2
S186.40 04/17/2002
Im: 38
DFOV: 19.0cm



Mx8000 SYS#Mx8000
Ex: 6647
Se: 7851
S183.20
Im: 37
DFOV: 19.0cm

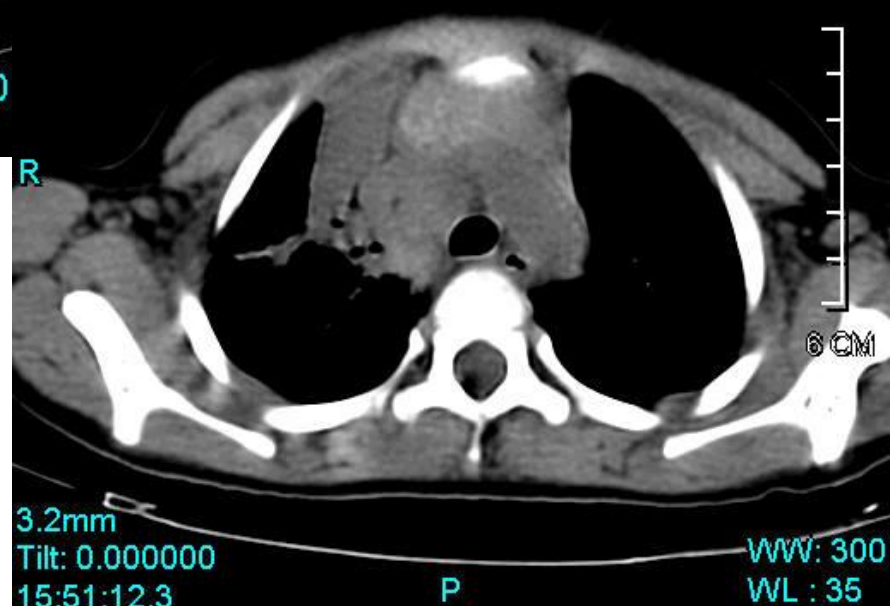
C.M.U No.2 Hosp
JIA ZHONG XIAO F 4Y F
00125325/2
04/17/2002



纵隔血肿形成

Mx8000 SYS#Mx8000
Ex: 6647
Se: 7851
S186.40
Im: 38
DFOV: 19.0cm

C.M.U No.2 Hosp
JIA ZHONG XIAO F 4Y F
00125325/2
04/17/2002



2)、位置的改变

- 1、向健侧移位：胸腔积液、气胸、较大肺肿瘤、胸膜肿瘤、巨大纵隔肿瘤等。
- 2、向患侧移位：肺不张、肺硬变、广泛性胸膜肥厚，肺切除及胸改术后。
- 3、纵隔疝：一侧肺气肿时，过度膨胀的肺组织连同纵隔同时向健侧移位，称为~。好发在---？
- 4、纵隔摆动：支气管异物引起一侧主支气管不完全阻塞时，两侧胸腔压力失去平衡，呼气时，纵隔向健侧，吸气时，恢复原位，称为纵隔摆动。

3) 、其他形态改变

1、幕状粘连:

2、局限性膈膨出:

3、肿块:

4、膈平直:

4) 膈的改变

1、位置改变:

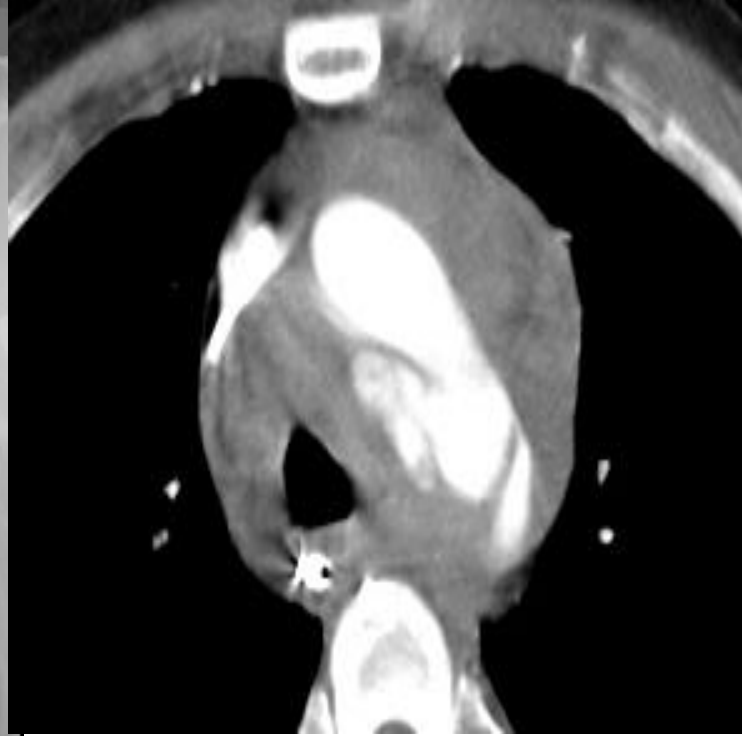
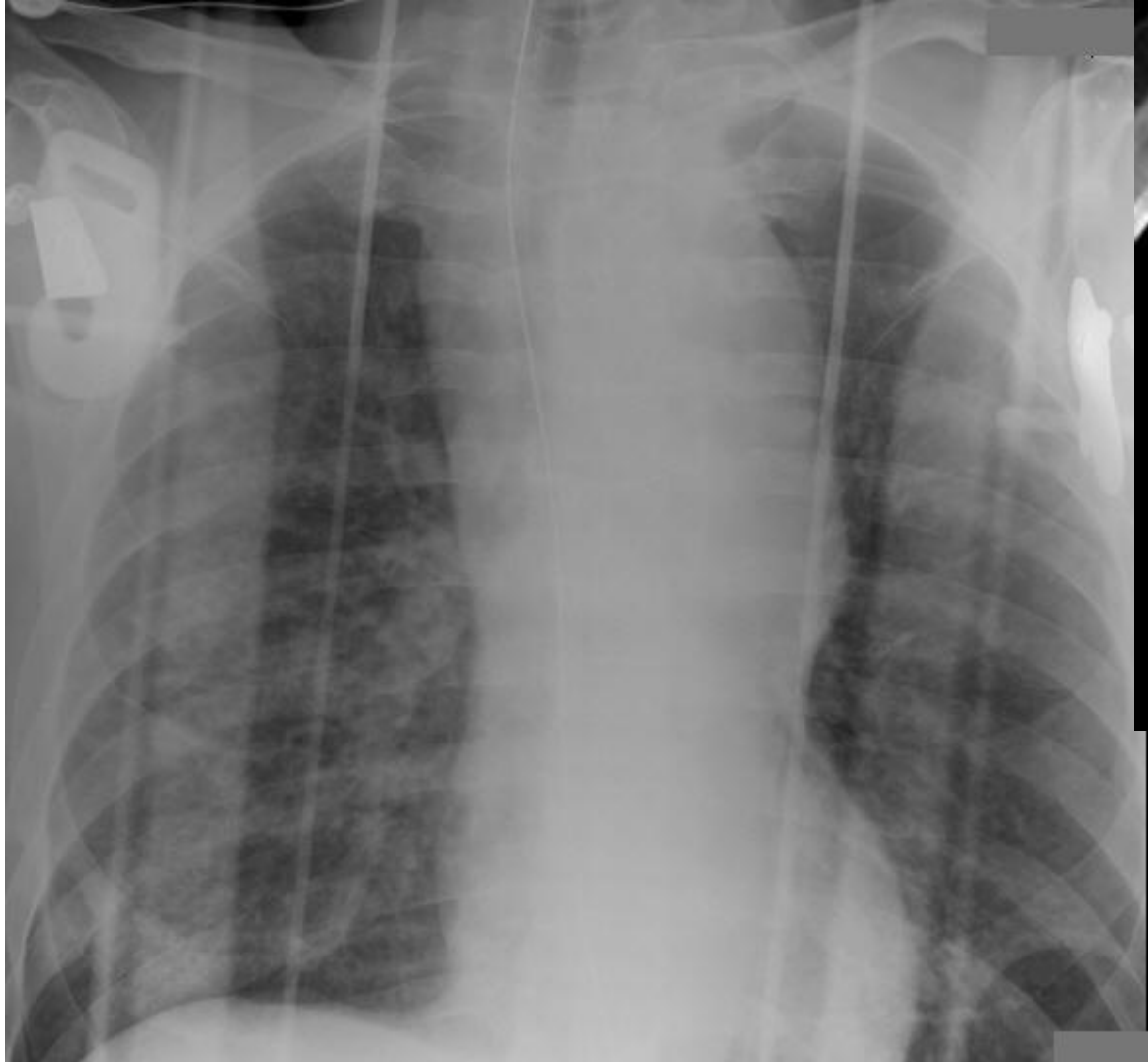升高:

降低:

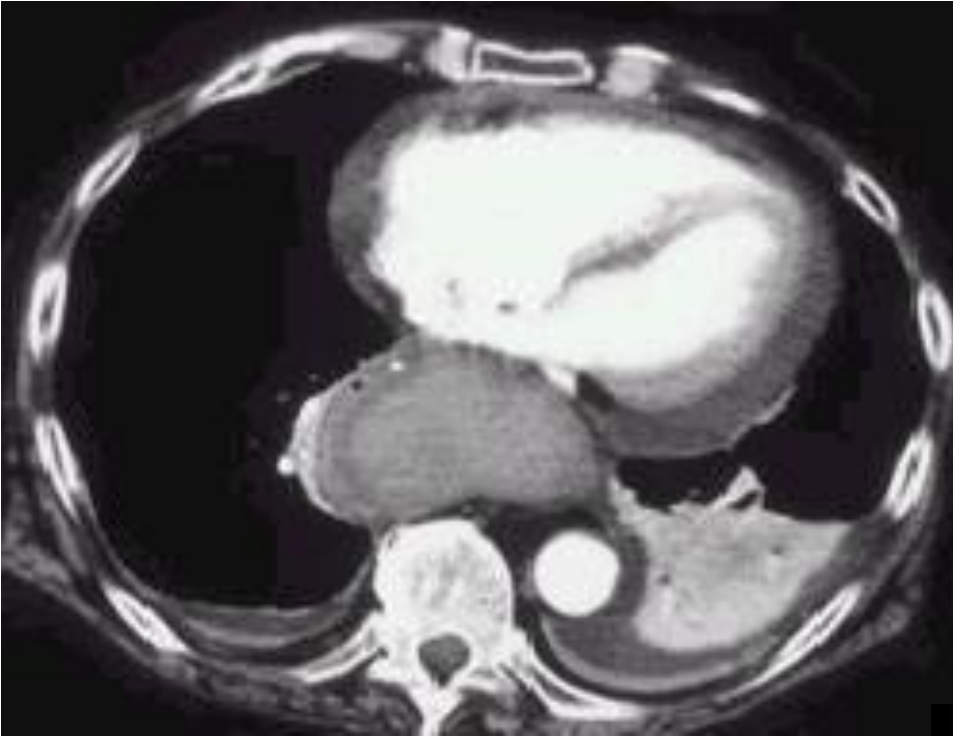
2、运动改变:

减弱或消失:

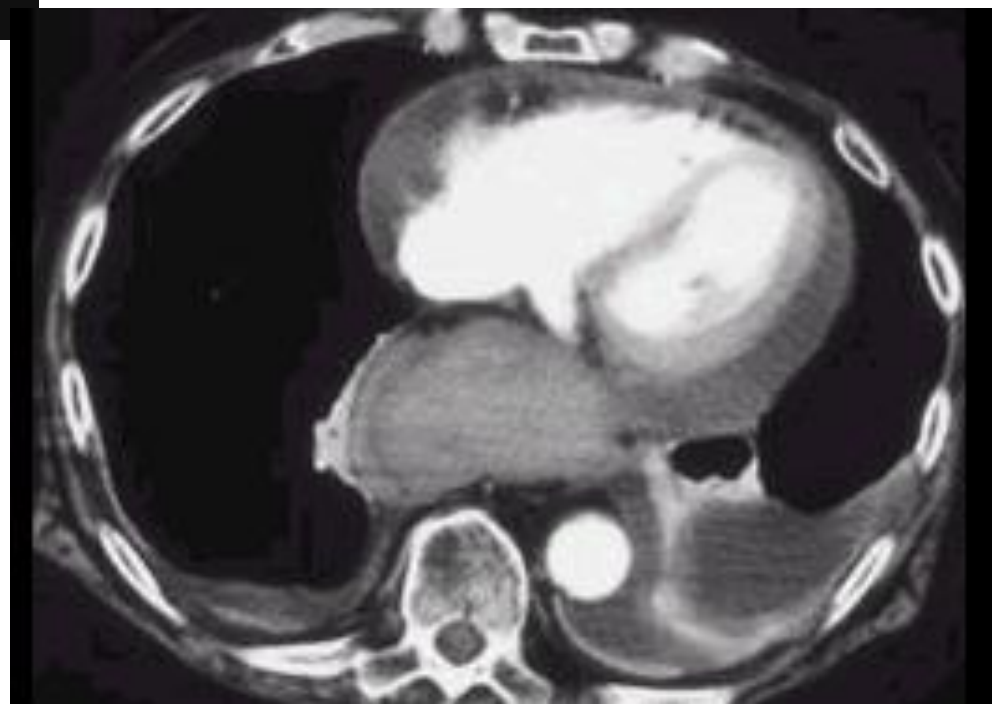
矛盾运动:

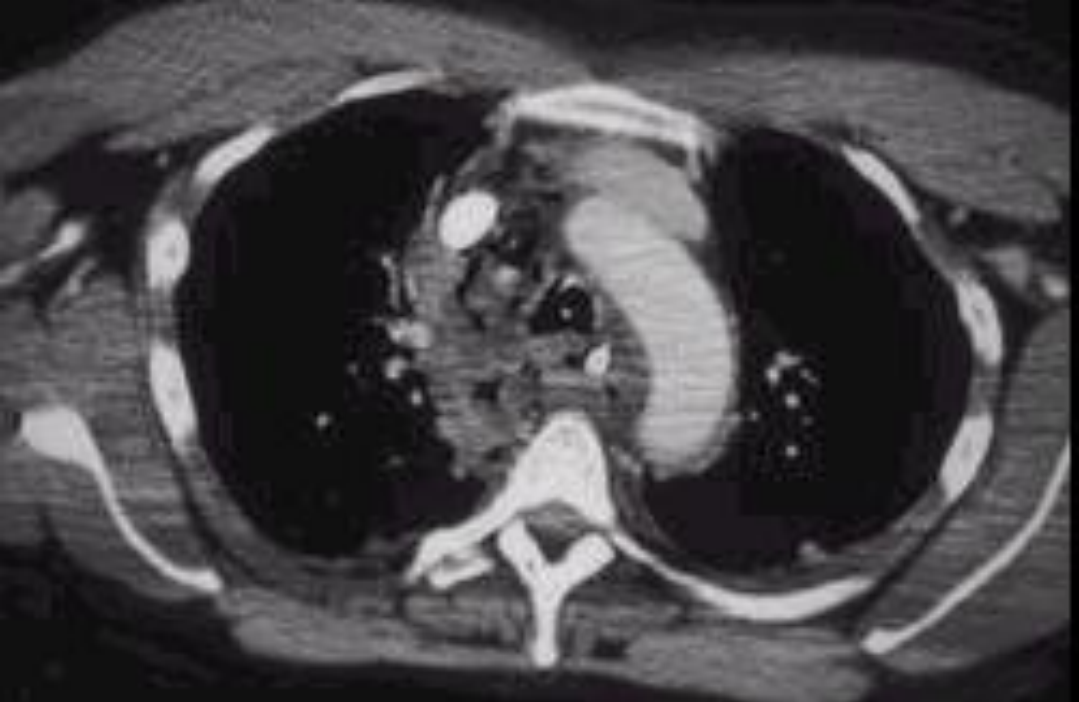


1、纵隔血
肿

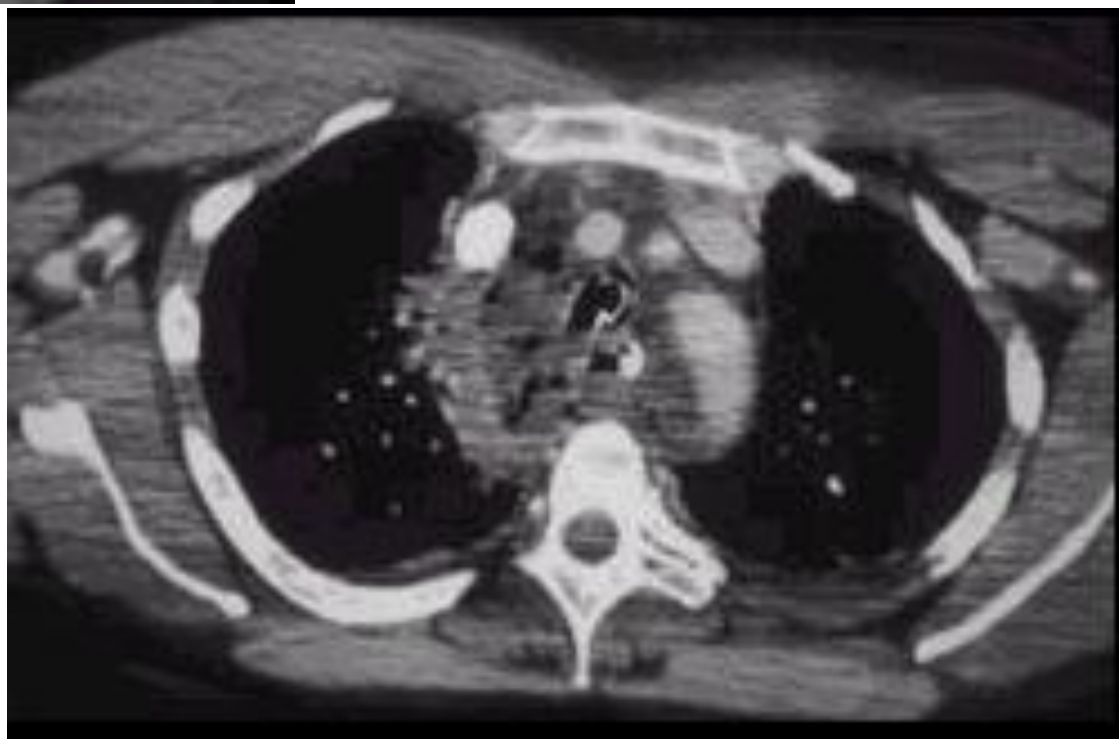


后纵隔血肿





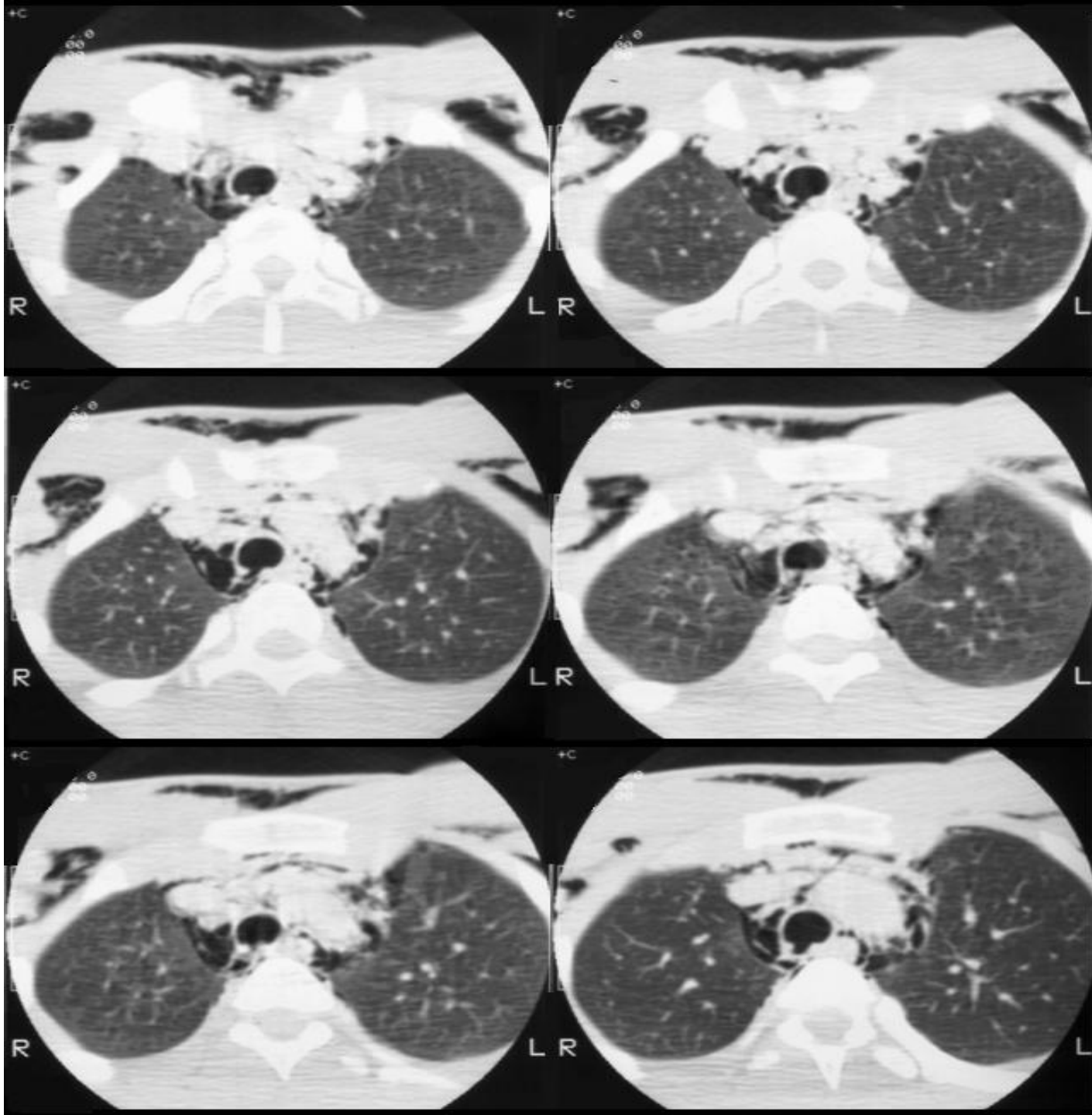
2、食管破裂感染



3、纵隔气肿（mediastinal emphysema）

- 原因：气管、支气管损伤是发生纵隔气肿的常见原因，创伤及手术后；肺囊肿、大泡或空洞及肺气肿的肺泡破裂；食管破裂等。常与气胸或皮下气肿并存。
- 影像表现：纵隔内条带状气体影及伴随原因相应的征象。

气管撕裂—纵隔气肿、皮下气肿



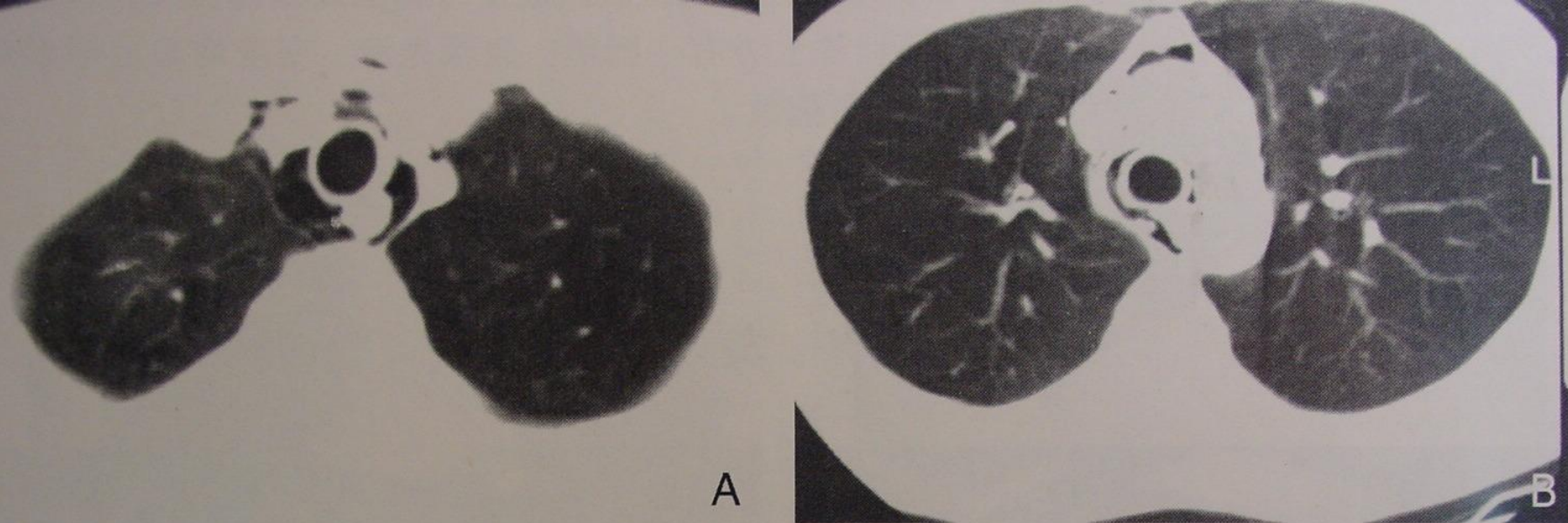


图 3-3-1 特发性纵隔气肿

男，19岁，无明显原因感胸痛。

A、B. 纵隔内可见多量低密度气体影，纵隔内低密度气体影一直延续到颈部、喉及气管周围。

讨论

特发性纵隔气肿是指无任何外伤、手术和各种肺内病变所引起的纵隔内积气。当肺泡内压力升高时，靠近血管周围外膜的肺泡破裂，使漏出的气体沿血管周围经肺门进入纵隔，产生纵隔积气。也可能由于肺泡壁发育的先天性薄弱而造成破裂。胸部 X 线通常表现为：①纵隔胸膜线；②纵隔-颈部积气；③皮下气肿；④侧位上气管影异常清晰；⑤CT 检查更可以直观显示气体的有无、多少及分布。

-
- 4、纵隔炎
- 病理：急性纵隔炎，慢性纵隔炎---肉芽肿性纵隔炎及硬化性纵隔炎
- 纵隔脓肿，纵隔淋巴结炎
- CT：急性纵隔炎---纵隔内各结构层次不清，脂肪间隙模糊，液体聚体。
- 慢性纵隔炎---肉芽肿的存在
- MR：纵隔脓肿---长T1，长T2信号，壁不规则增厚，可强化，腔内腔液不强化，腔内气泡可确诊。

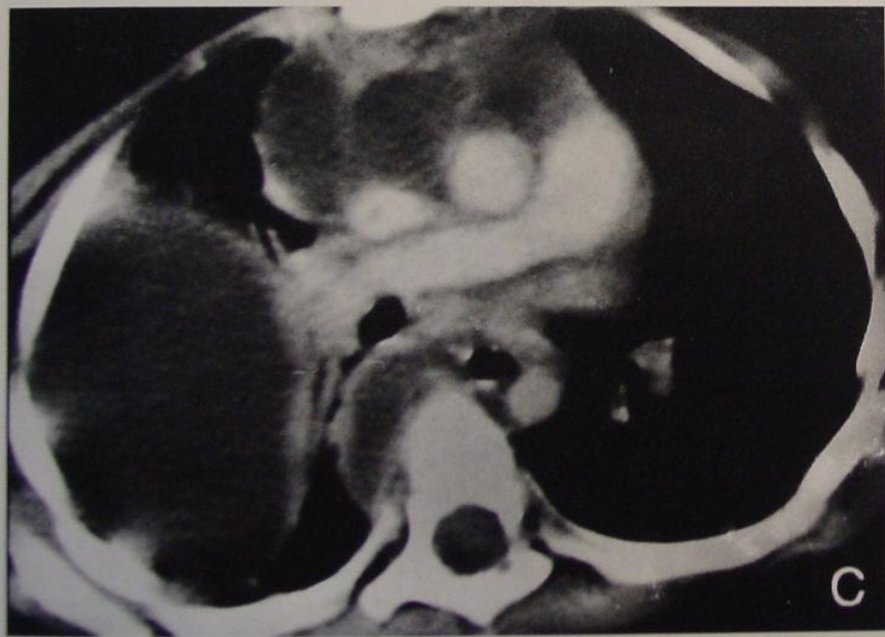
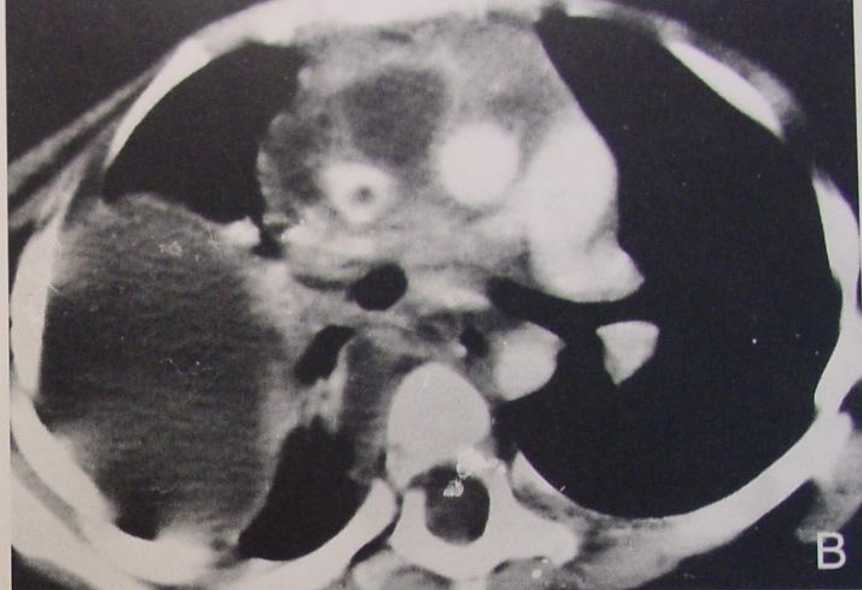
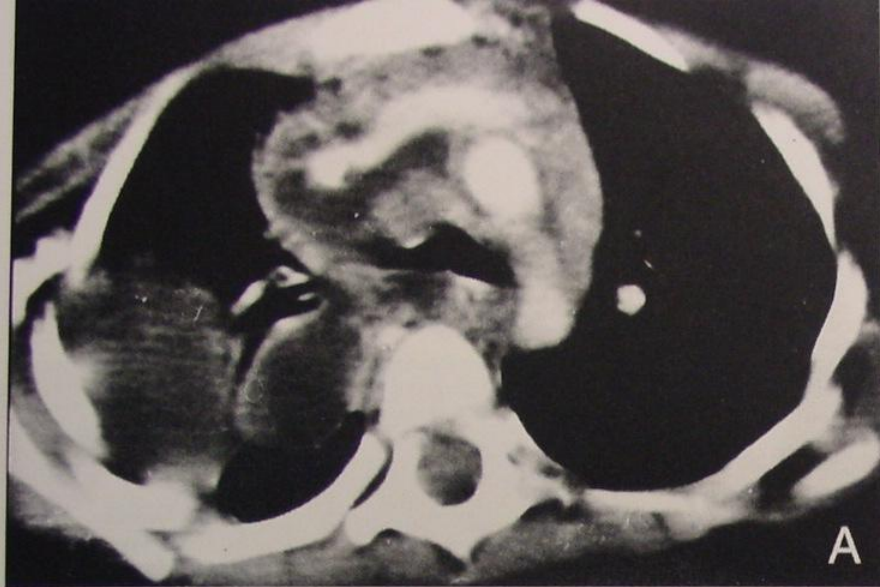


图 3-2-1 纵隔脓肿

女，2.5岁，发热1月余。

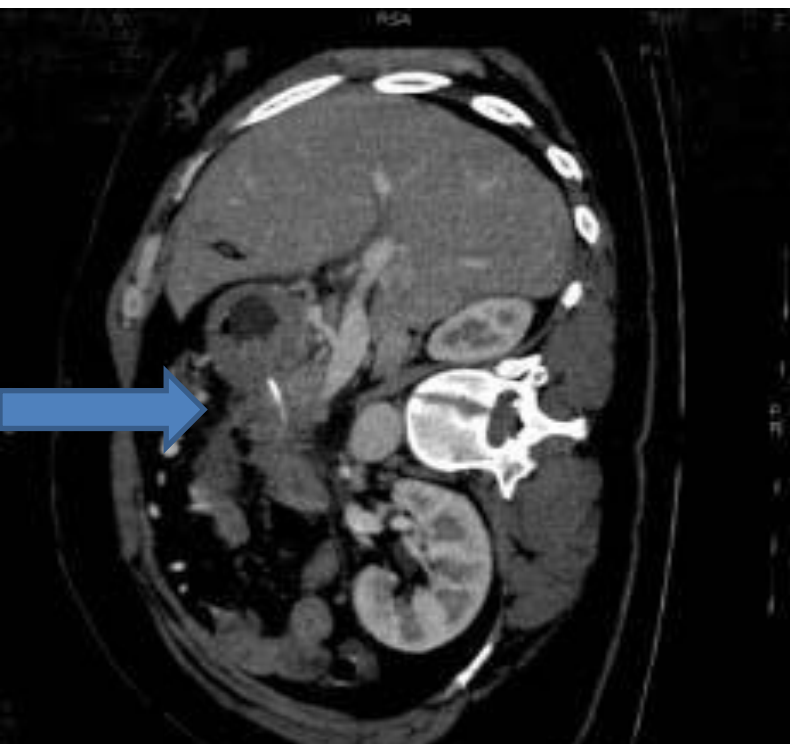
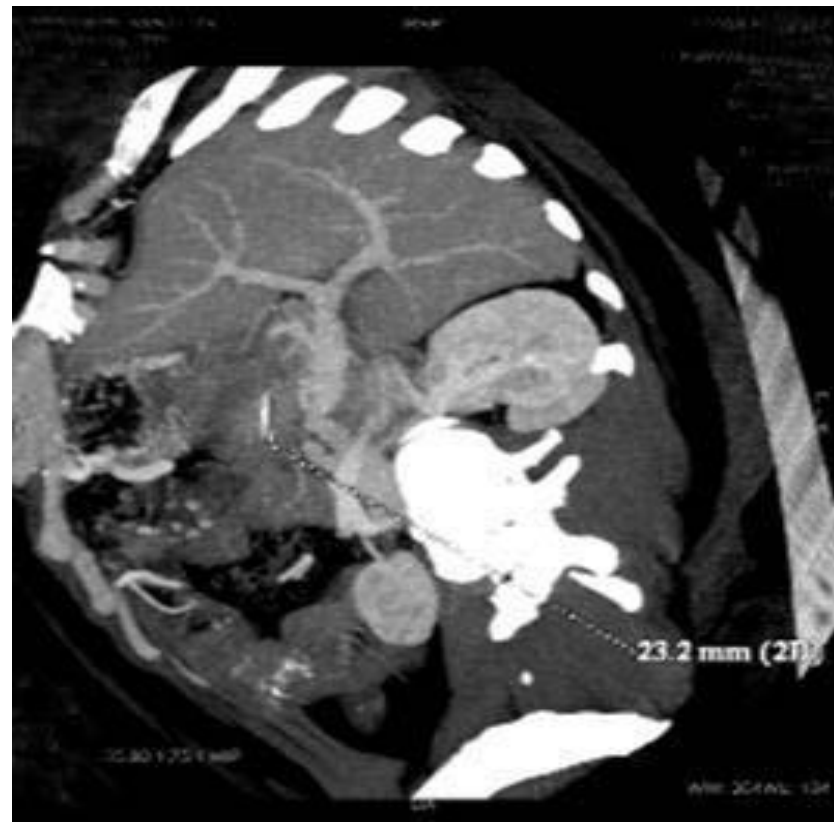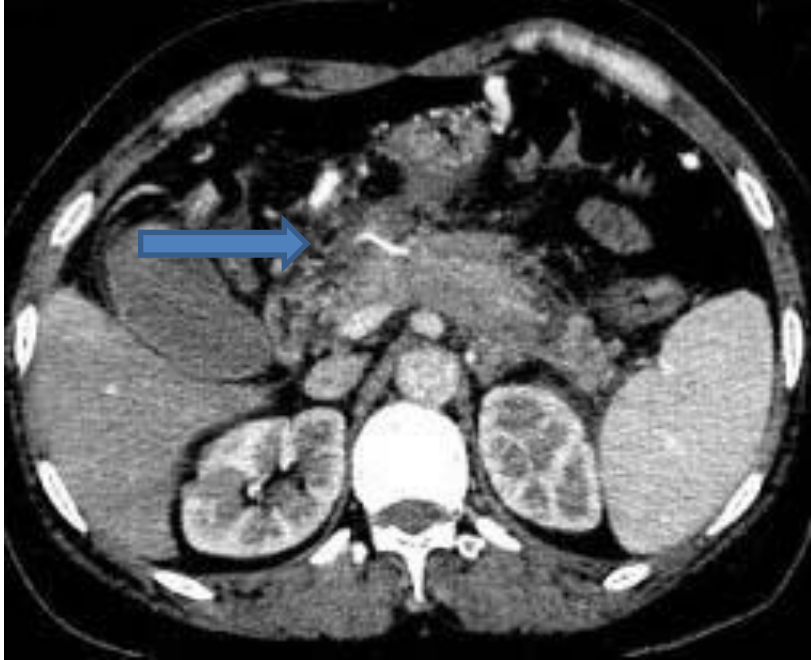
A~C. CT增强扫描：纵隔内多发液性密度区及软组织病变，实性部分强化明显，边界不清，包绕纵隔内结构，胸腔内积液被包裹。

讨论

结合感染病史及纵隔内多发脓腔形成，诊断易于明确。

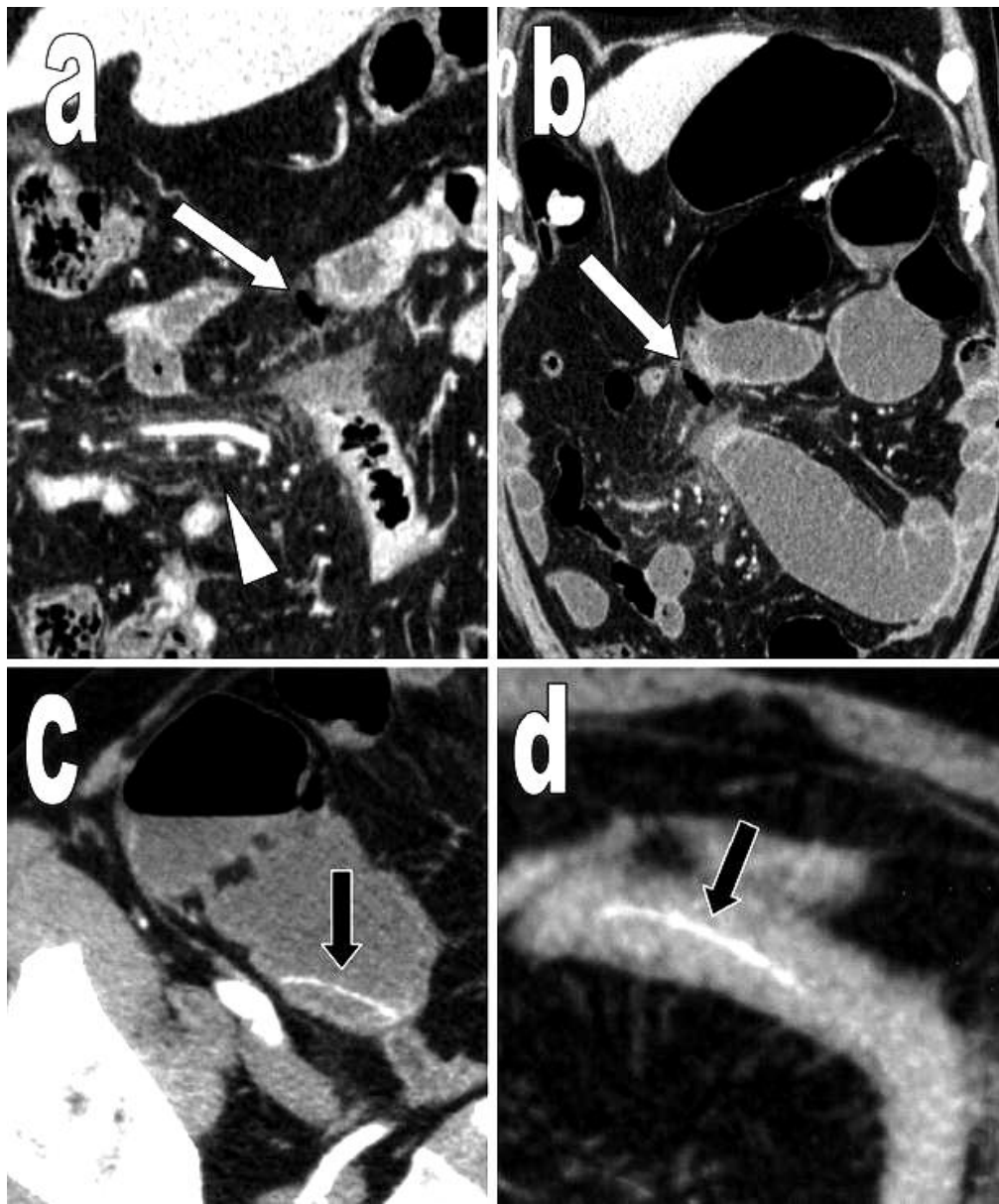
三、腹部异物

- 1、病例



十二指肠降段异物

例1、



例2

回肠穿孔：冠状位MPR

A 少量游离气体
和系膜浑浊

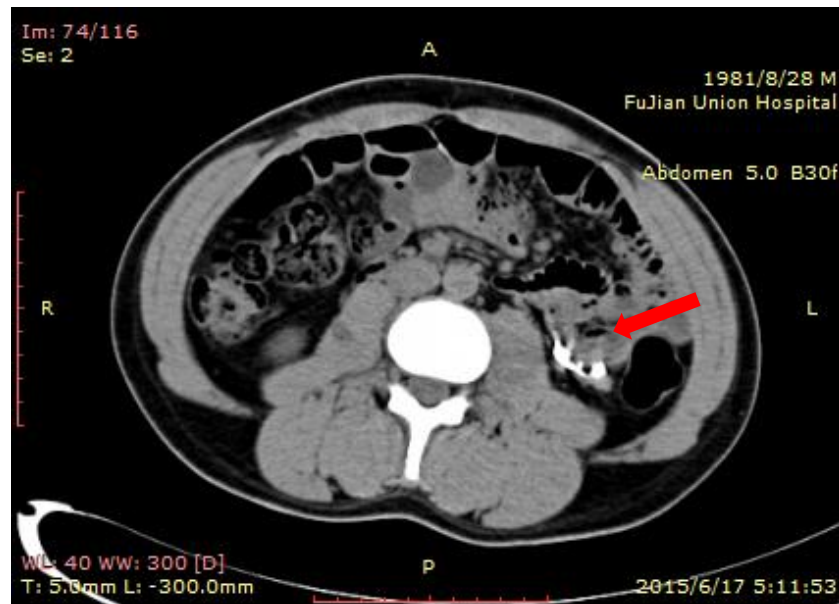
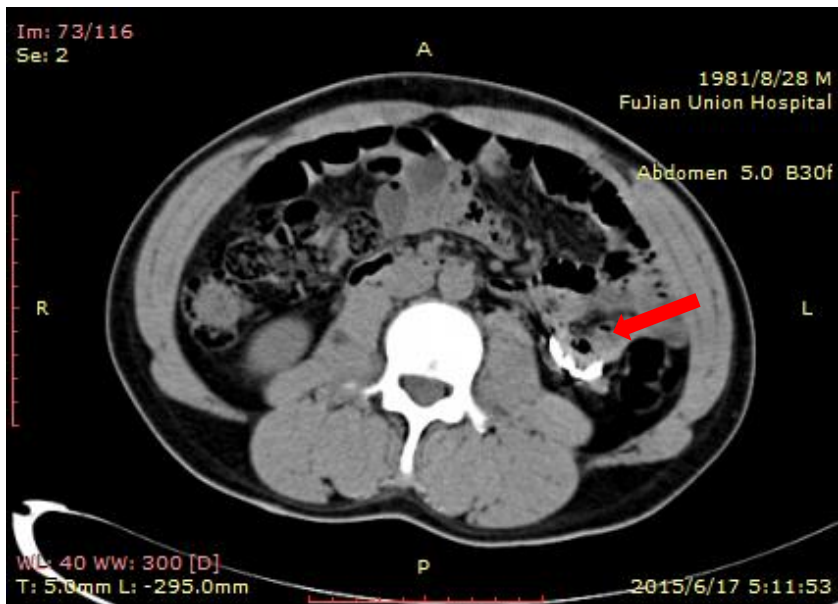
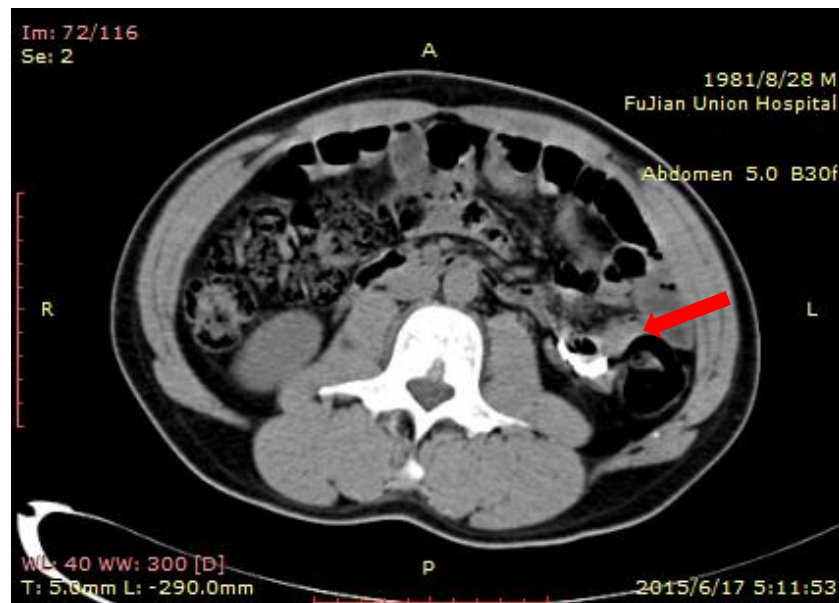
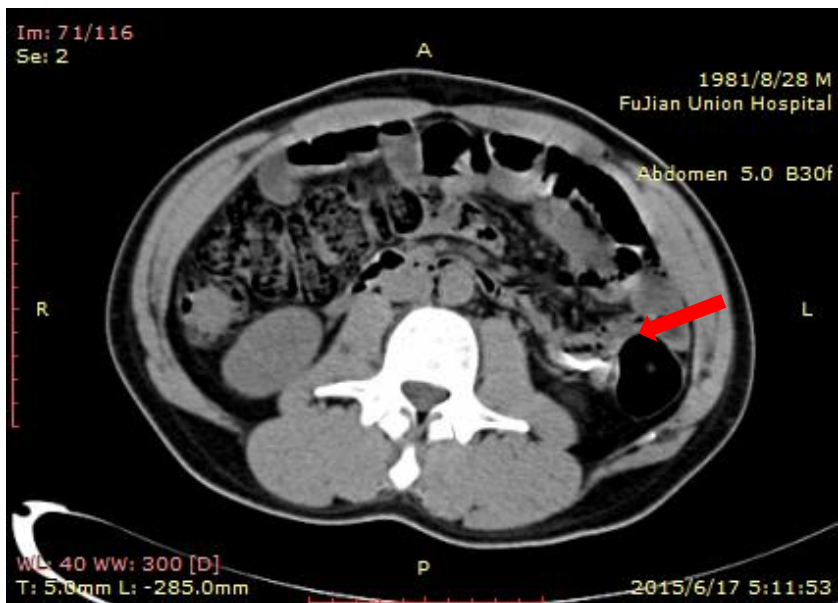
b 游离气体

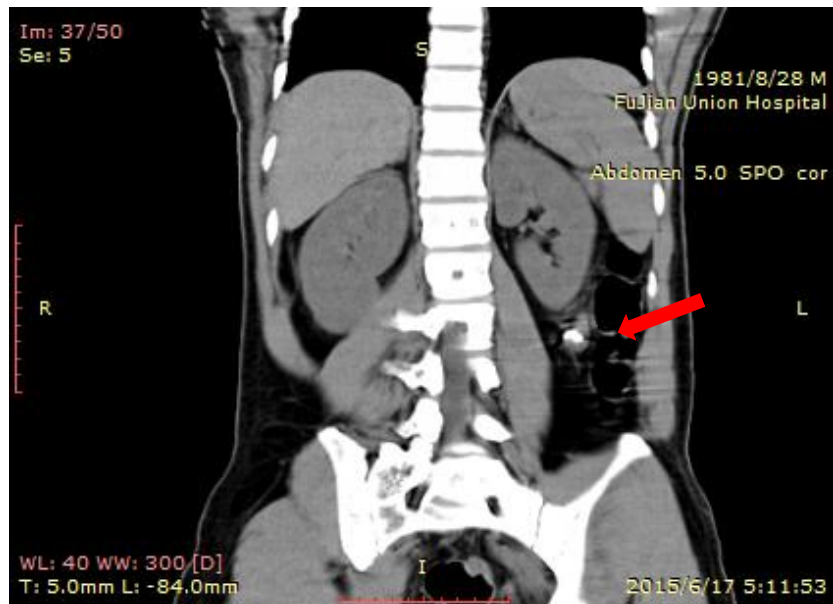
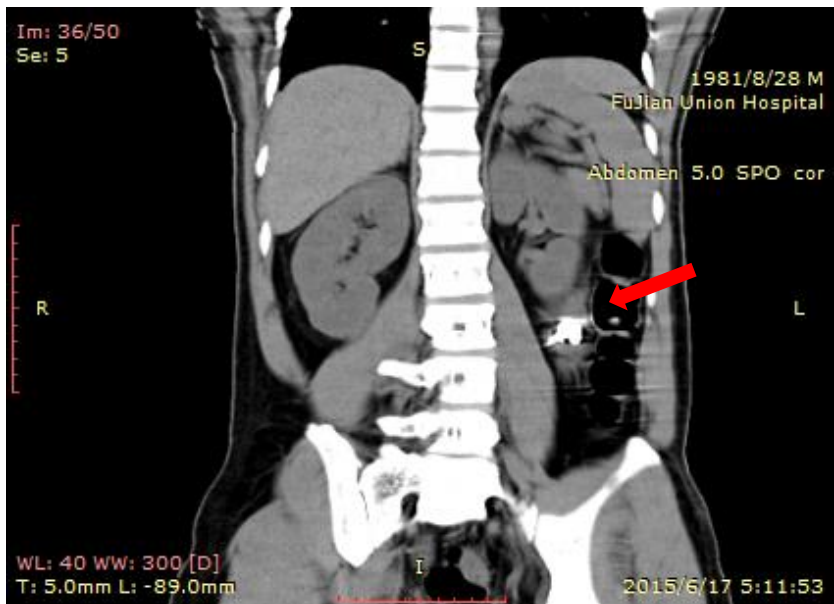
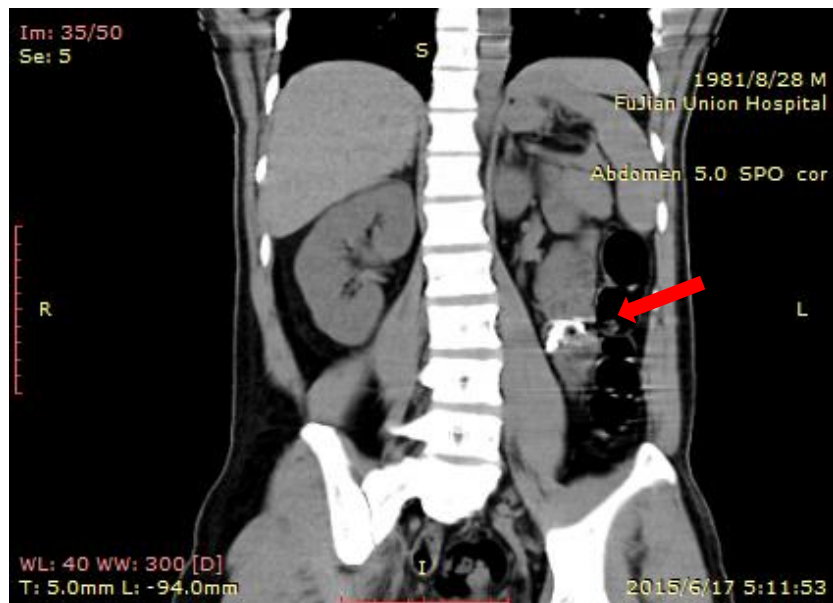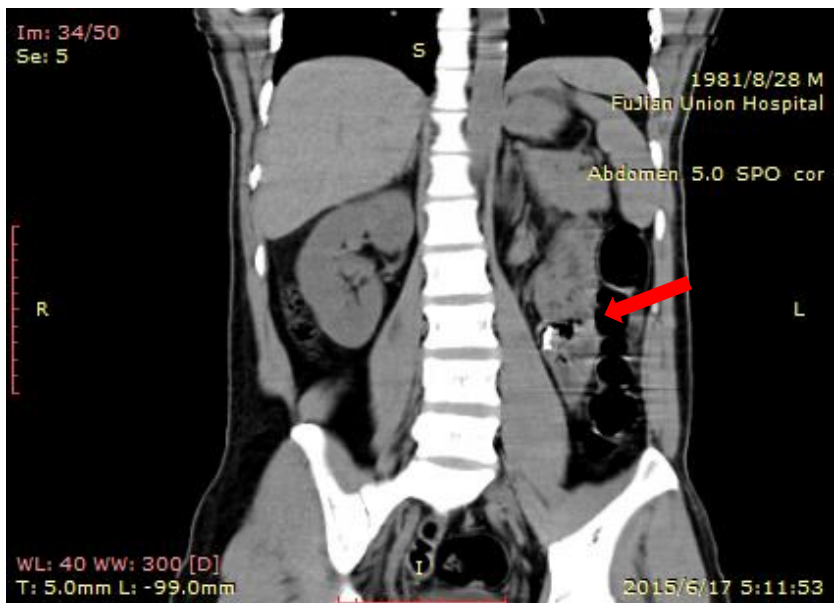c 鱼刺位于盲肠

d 刺向末端回肠

C a s e 3

- 男，24岁
- 主诉： 吞食异物3小时





诊断：

小肠异物

C a s e 4

- 女，49岁（851948）
- 主诉：中上腹痛10余天

Im: 22/78
Se: 2

A

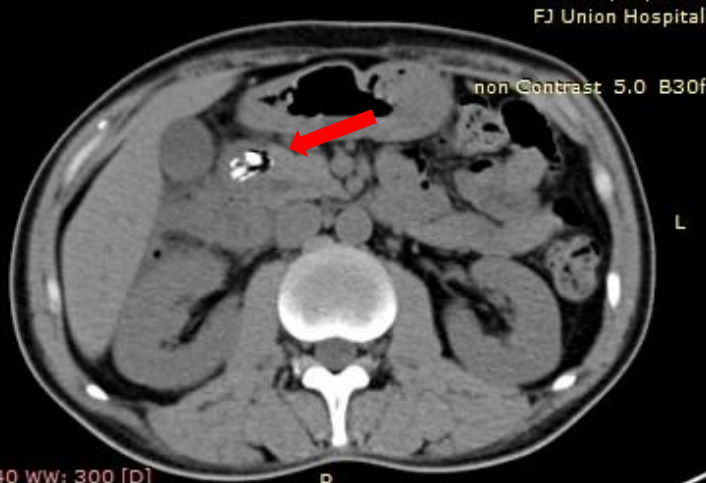
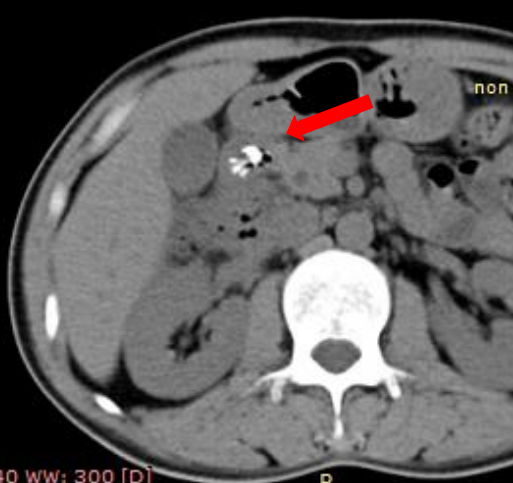
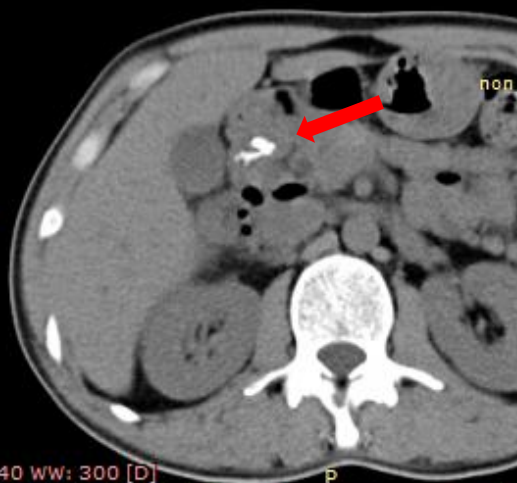
Im: 24/78
Se: 2

A

Im: 26/78
Se: 2

A

1973/10/13 M
FJ Union Hospital



WL: 40 WW: 300 [D]
T: 5.0mm L: -400.0mm

WL: 40 WW: 300 [D]
T: 5.0mm L: -410.0mm

WL: 40 WW: 300 [D]
T: 5.0mm L: -420.0mm

2015/6/15 11:56:48

Im: 28/78
Se: 2

A

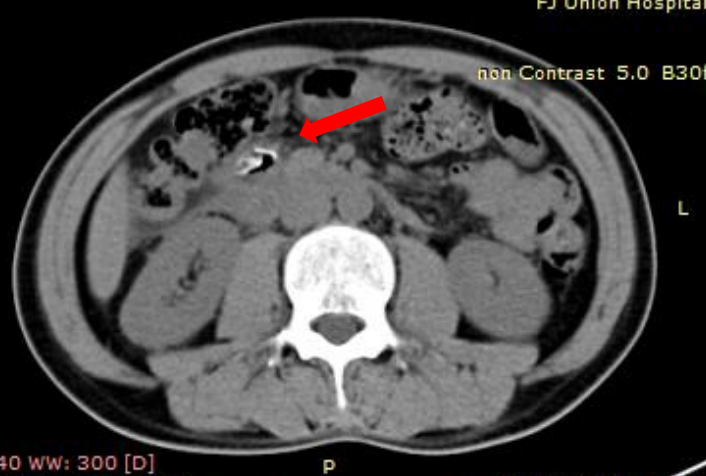
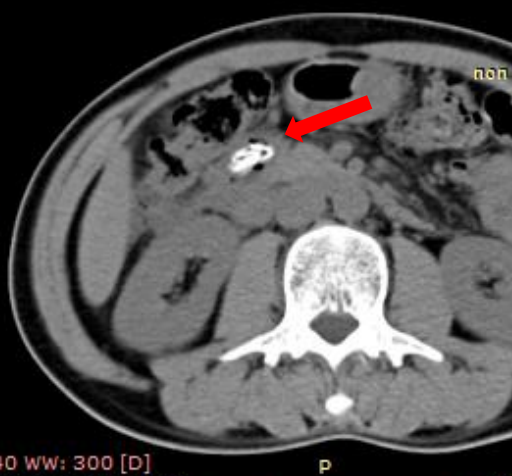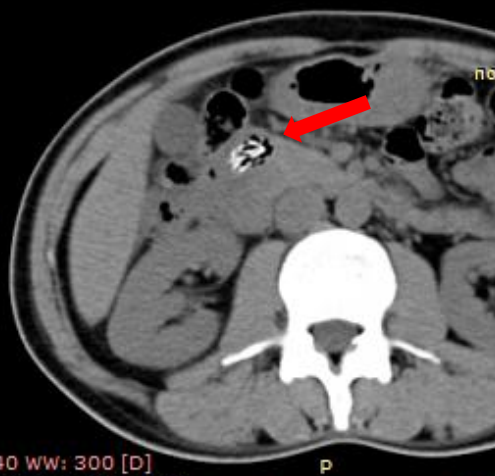
Im: 30/78
Se: 2

A

Im: 31/78
Se: 2

A

1973/10/13 M
FJ Union Hospital

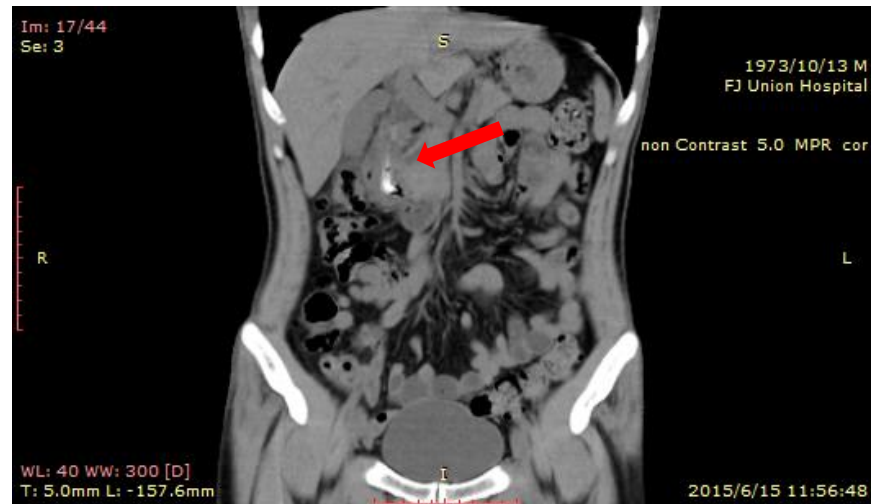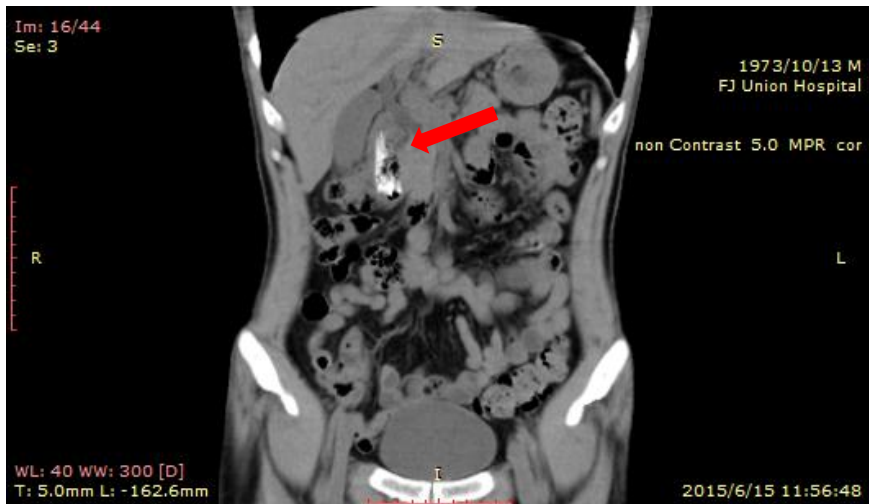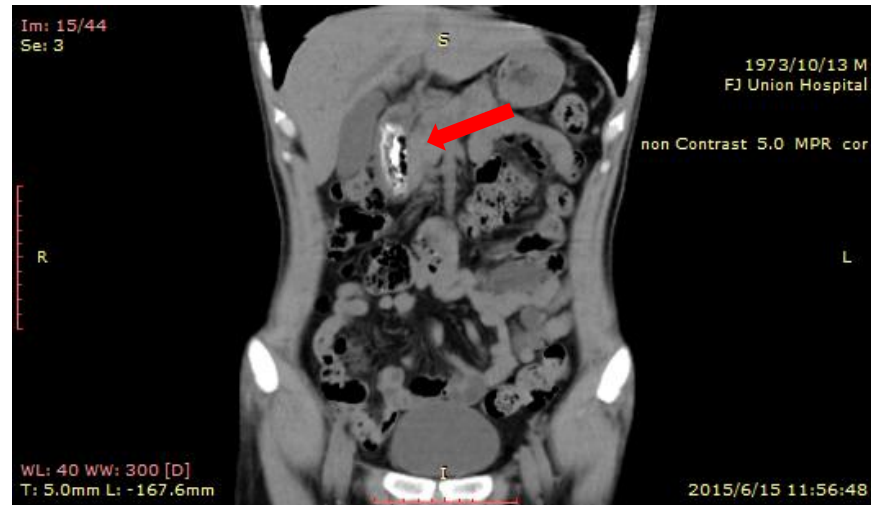


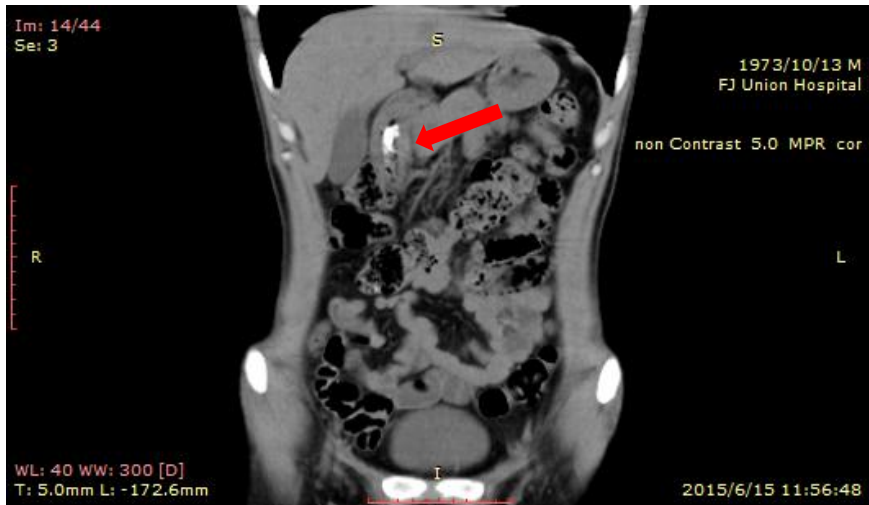WL: 40 WW: 300 [D]
T: 5.0mm L: -430.0mm

WL: 40 WW: 300 [D]
T: 5.0mm L: -440.0mm

WL: 40 WW: 300 [D]
T: 5.0mm L: -445.0mm

2015/6/15 11:56:48



术中：

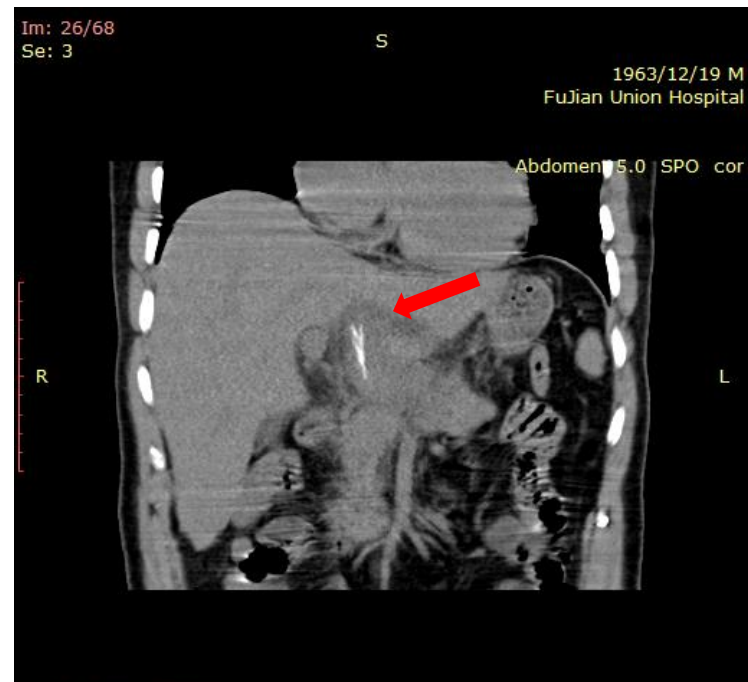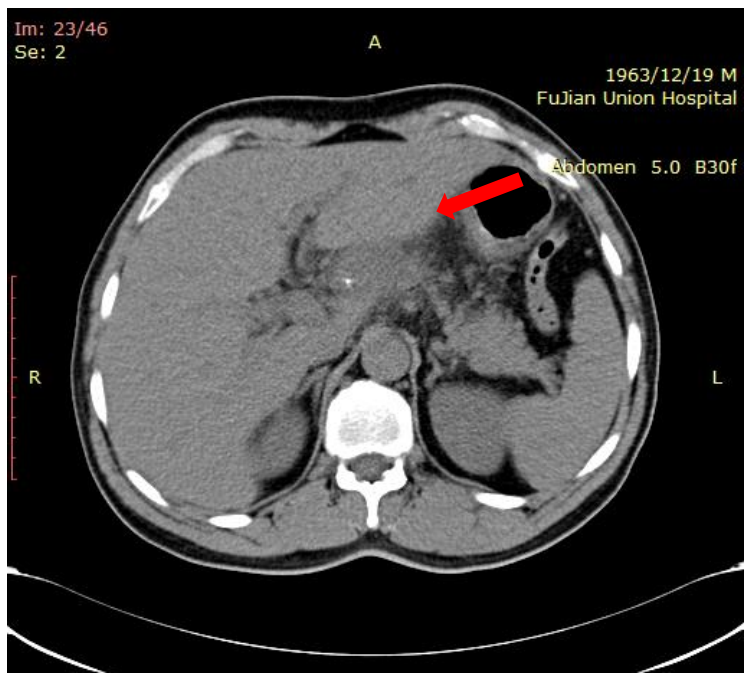
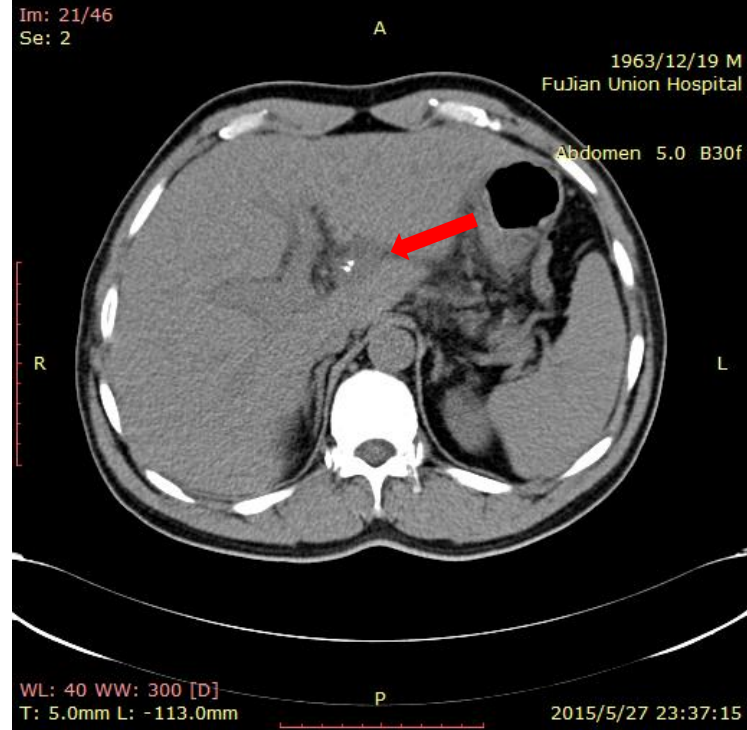
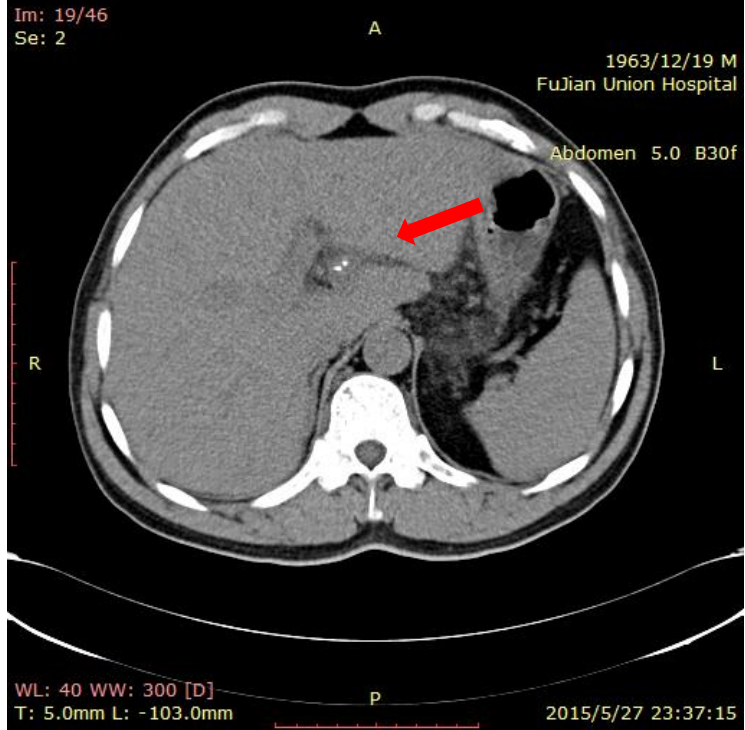
行“胃镜下十二指肠球部异物取出术”，胃镜下见胃内胆汁潴留，十二指肠球部见一折叠长方形金属异物，用鼠齿钳取出异物，再次进镜见球部数处刺伤，未见溃疡及穿孔。

出院诊断：

十二指肠球部异物

C a s e 5

- ◆男，51岁（849382）
- ◆主诉：误吞鱼刺10天，
中上腹胀痛5天伴发热
- ◆P.E：剑突下肌稍紧张，
中上腹稍压痛



术中：

见胰颈上缘肝十二指肠韧带及胃小弯脓肿形成，于胰腺上缘肝总动脉右侧见两根薄长条状黄色异物，长者约3cm。

病理:

标本呈条索状，灰褐色，大小1.8*0.3*0.2cm，镜下异物钙化明显，呈骨性组织，周围附着少许纤维脂肪组织，可见较多中性白细胞等炎性细胞浸润。

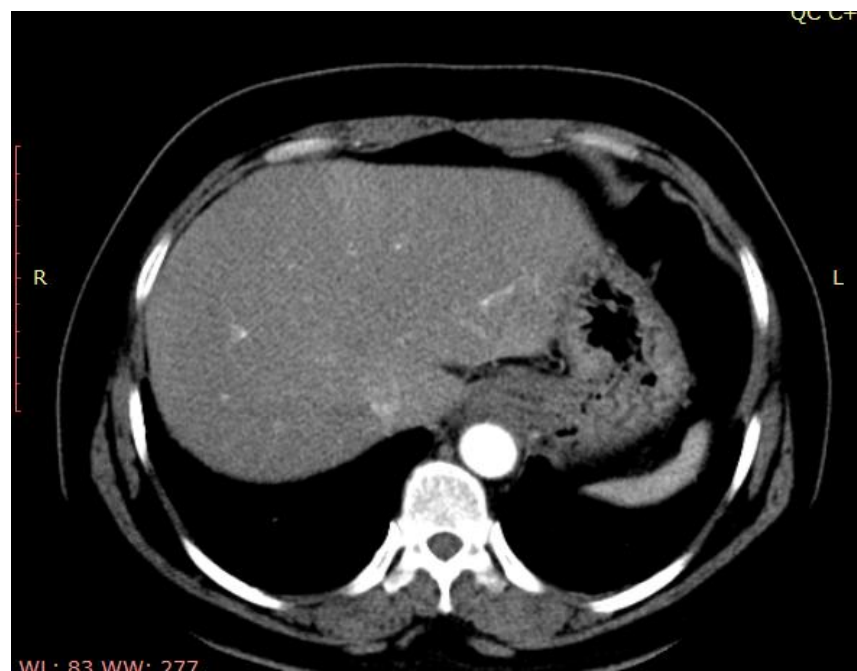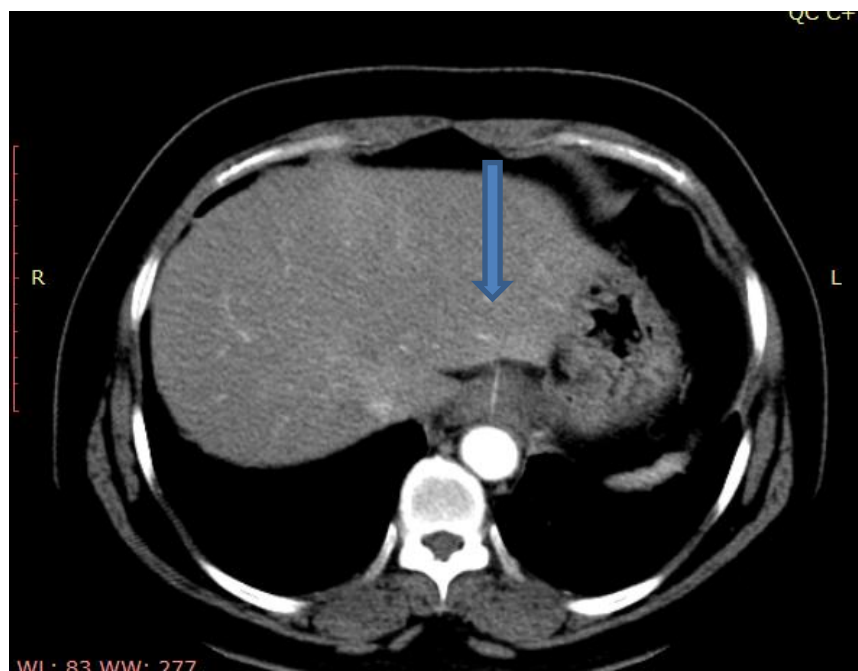
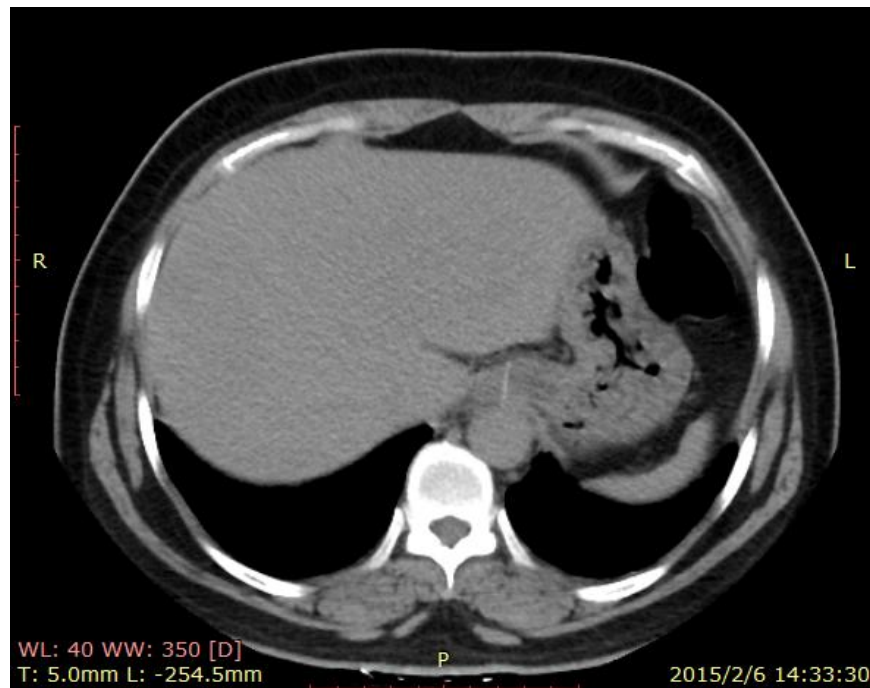
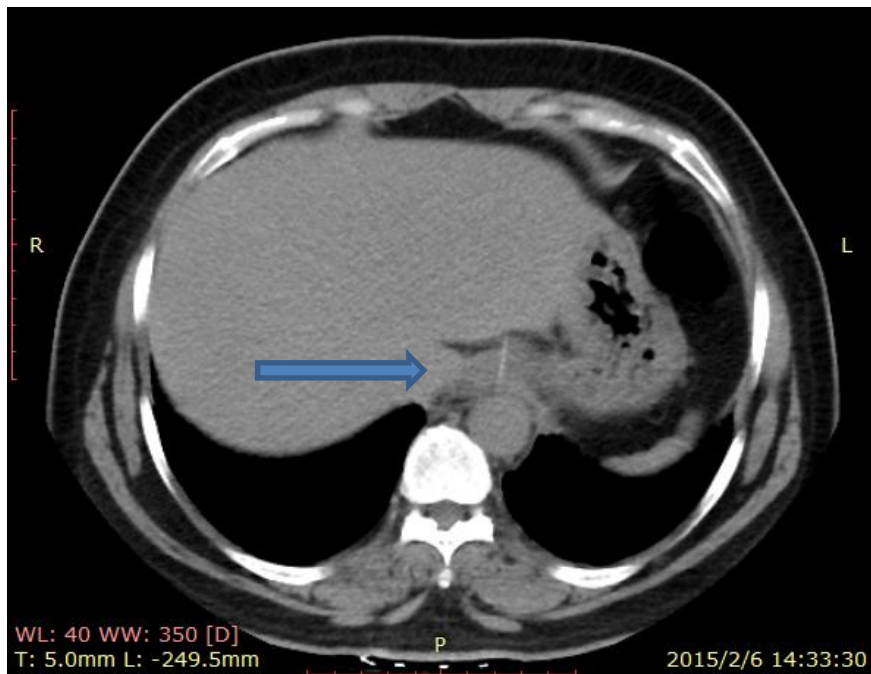
出院诊断：

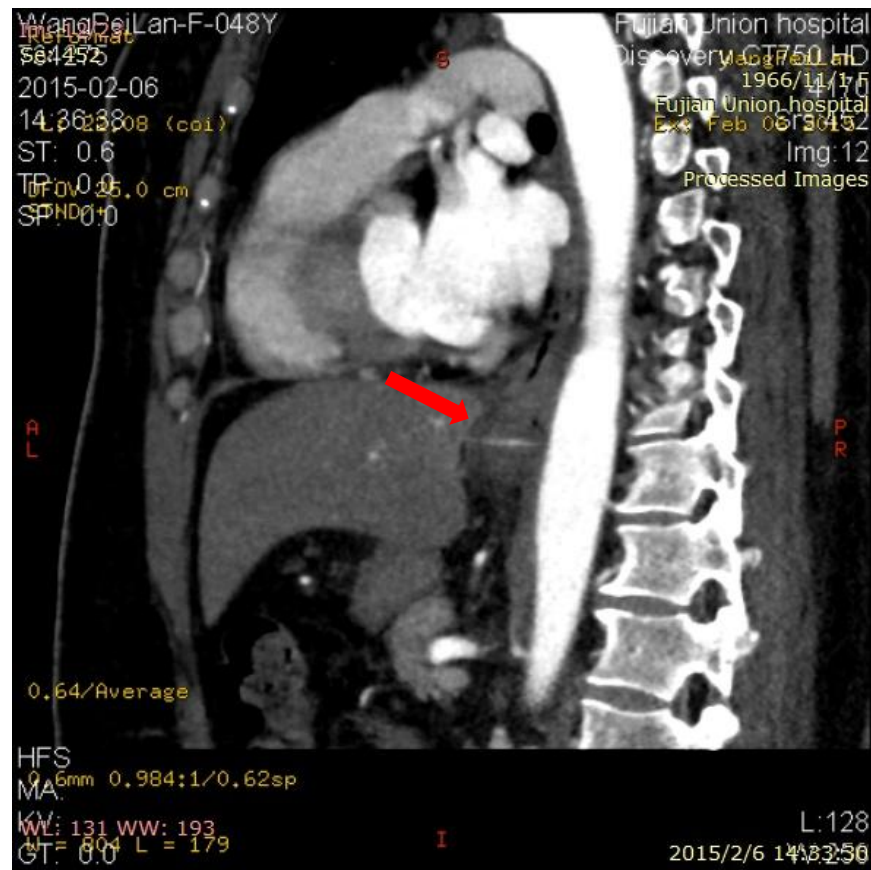
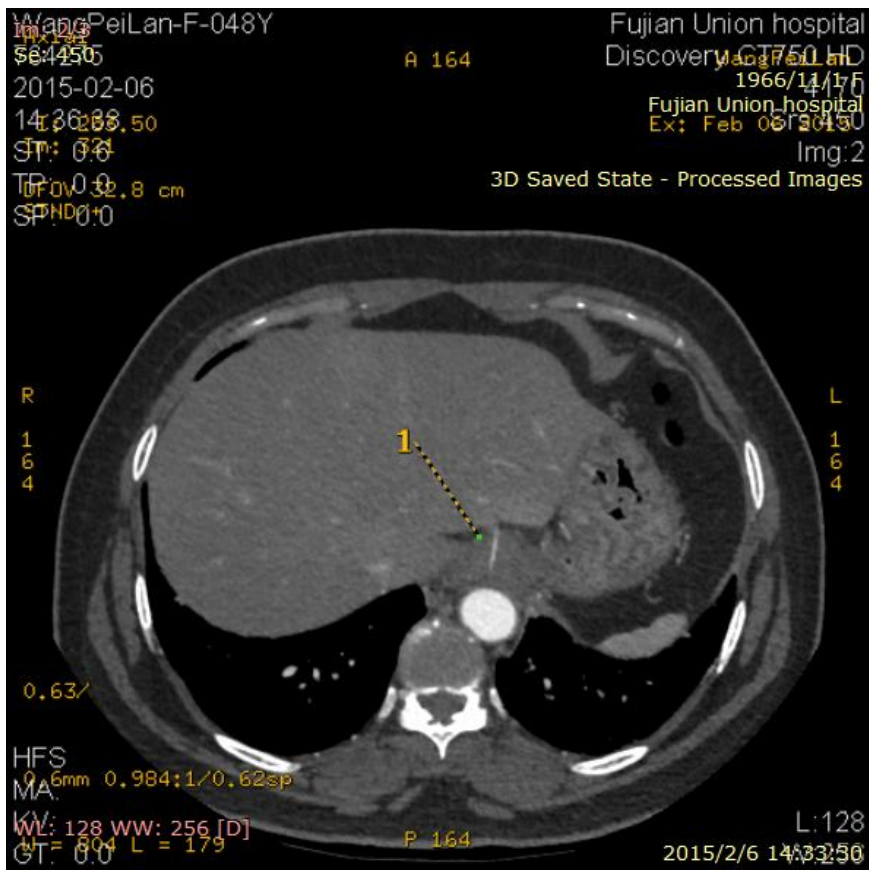
- 1、腹腔异物
- 2、腹腔脓肿
- 3、急性胰腺炎
- 4、肠粘连

C a s e 6

◆女，48岁（834276）

◆主诉：进食后上腹部疼痛25小时





术中：

全麻下行“贲门异物取出术”，术中见一骨刺横跨于贲门口，用鼠齿钳钳夹取出，骨刺长约**3.8cm**

出院诊断：

消化道异物

2、影像检查应注意

- 1)、检查方法：将腹部窗位调整成**骨窗和肺窗**可分别有利于消化道异物及腹腔游离气体的显示。
- 2)、在临床缺乏消化道异物病史，以**急腹症就诊**检查的患者应考虑存在消化道异物的可能。
- 3)、当MSCT发现可疑异常密度异物时，应将窗宽技术、轴位与MPR多种技术结合能提高消化道异物及并发症诊断的敏感性，即**多角度观察**

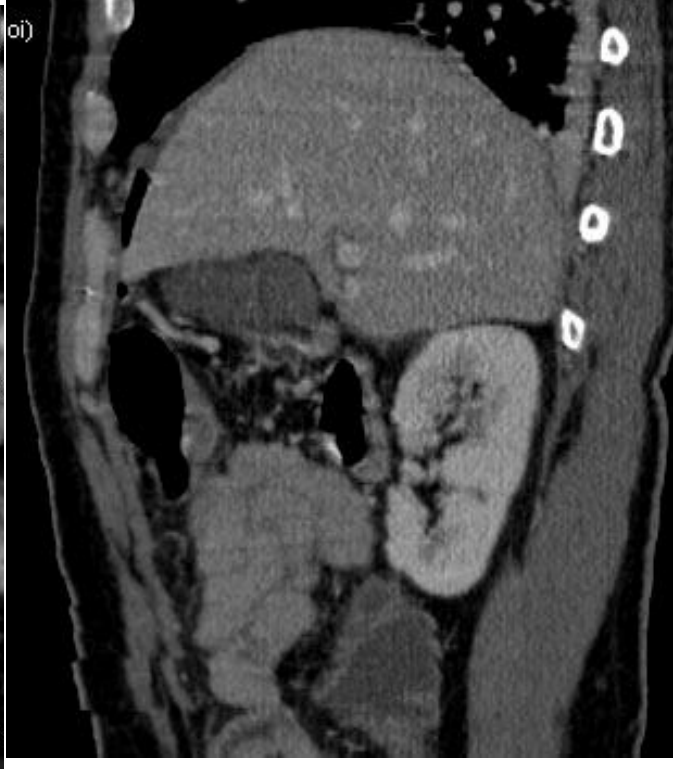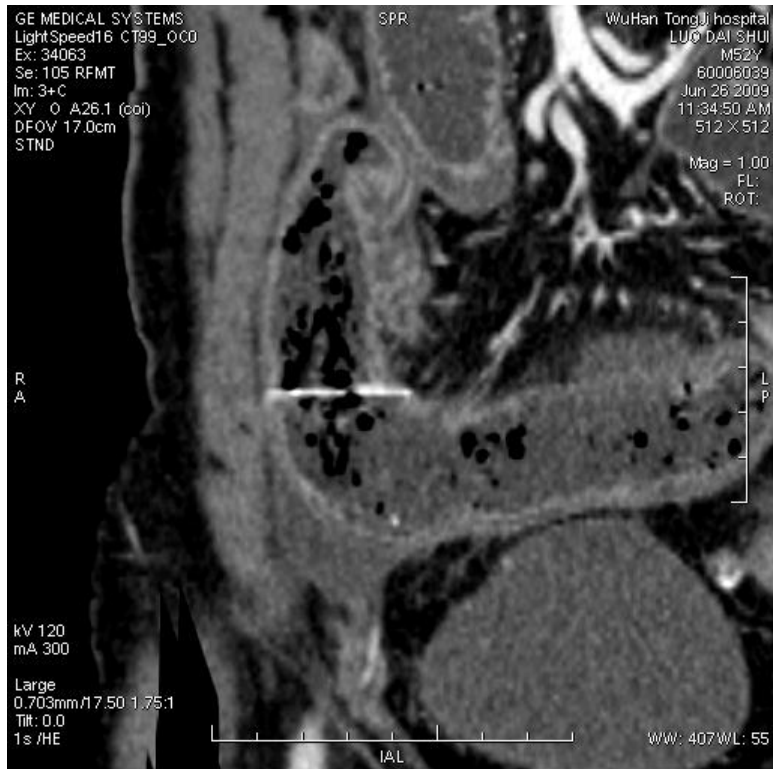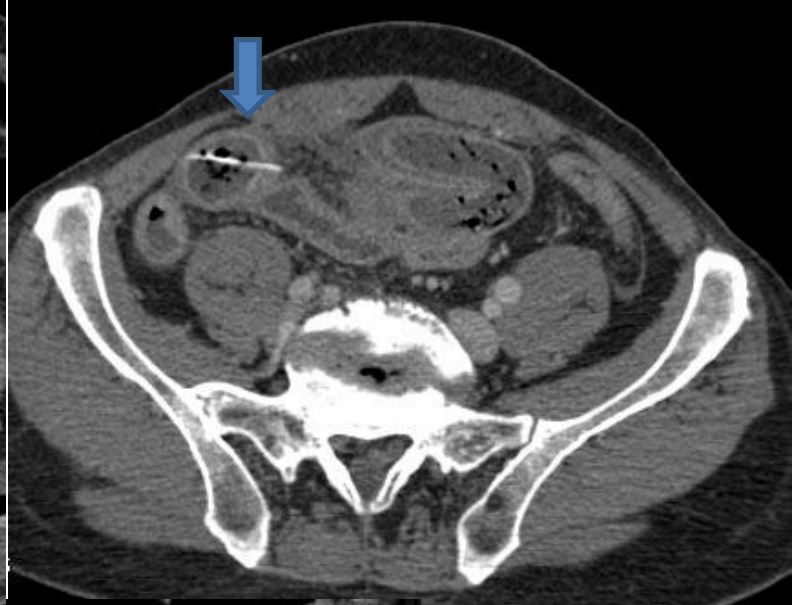
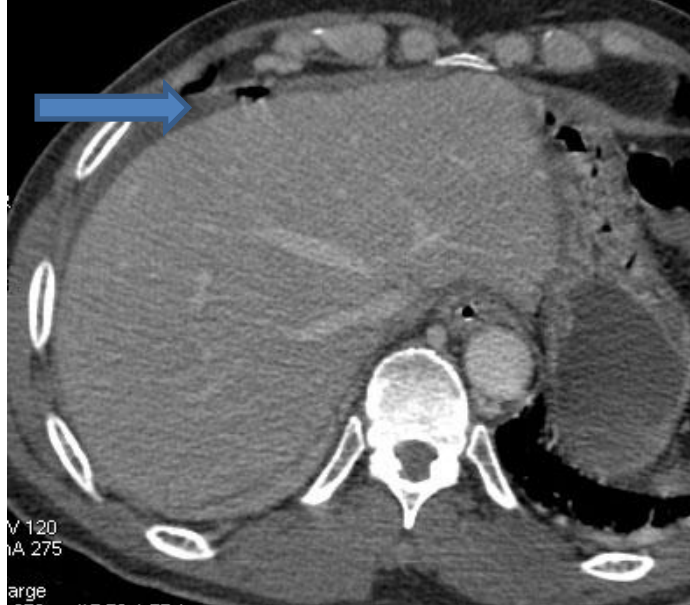
3、腹部其他并发症表现

- 1) 消化道刺状异物的刺伤可导致消化道壁和系膜的**水肿和粘膜充血**。CT表现为部分消化道壁的增厚，粘膜下水肿和粘膜异常强化。
- 2) 局部肠功能障碍。CT表现为肠管扩张，肠内容物滞留，以及小肠内容物结肠化。

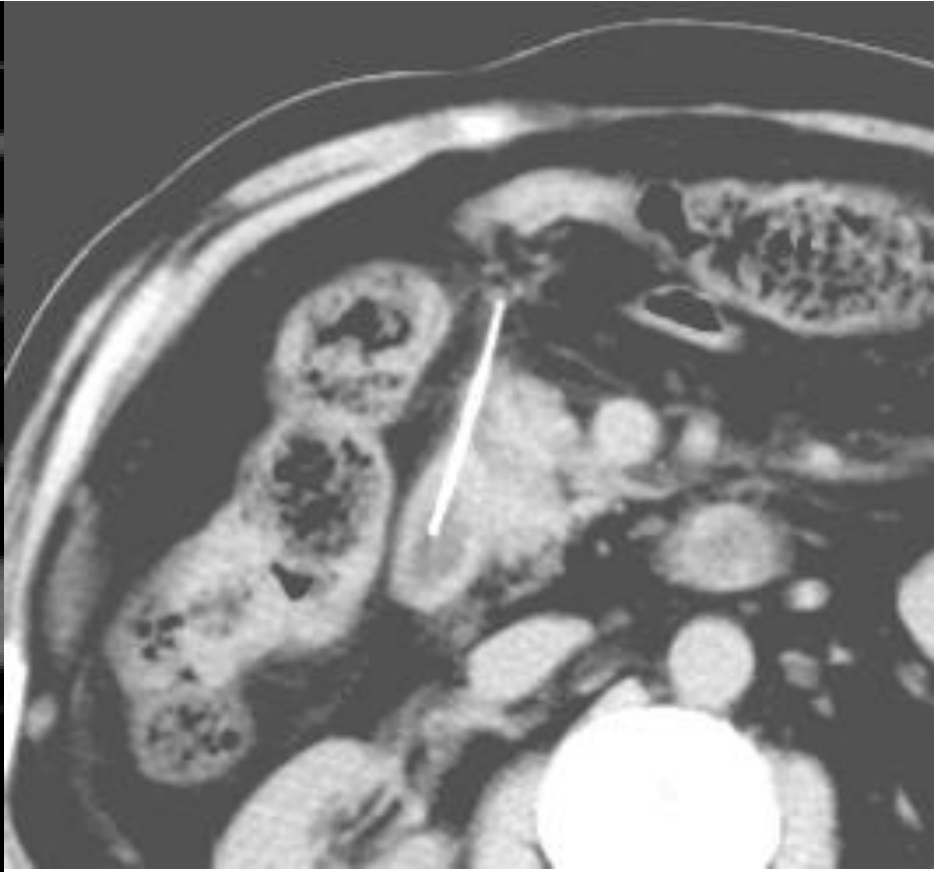
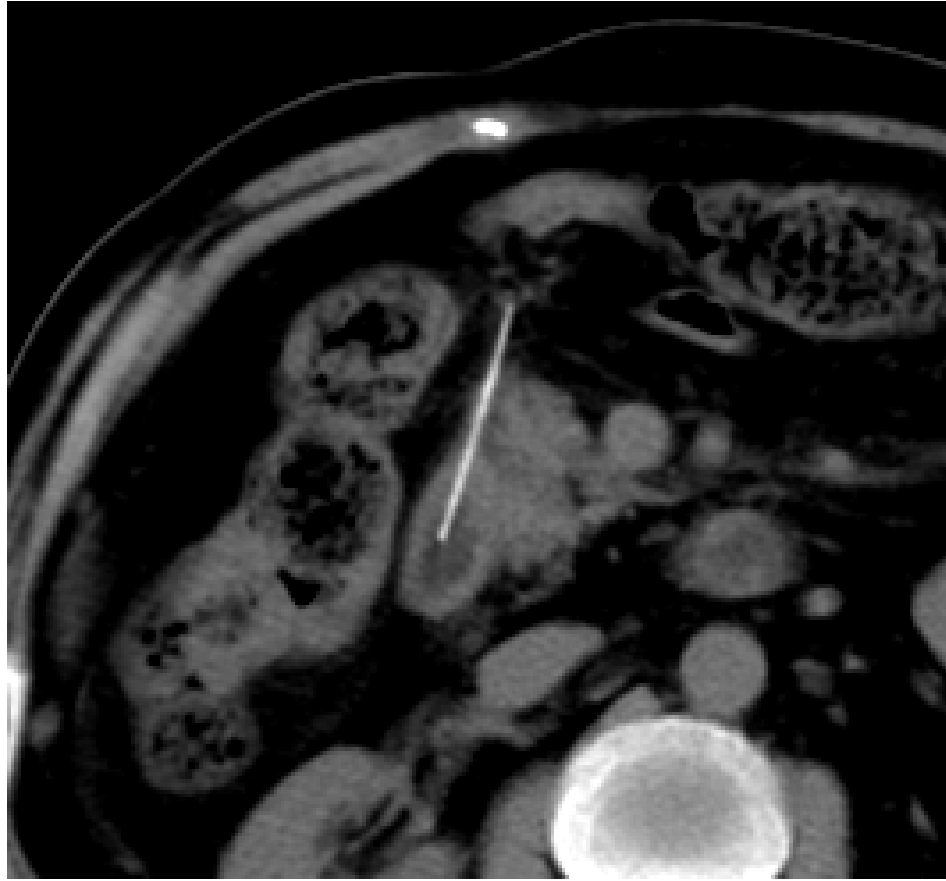
3) 肠系膜与网膜损伤

因水肿，充血呈毛玻璃样改变。形态不规则，可伴系膜积液。重者伴血肿平扫呈稍高密度，增强延迟扫描可见造影剂外溢至病灶内，部分病例增强需延迟数分钟方可见造影剂外溢征象。

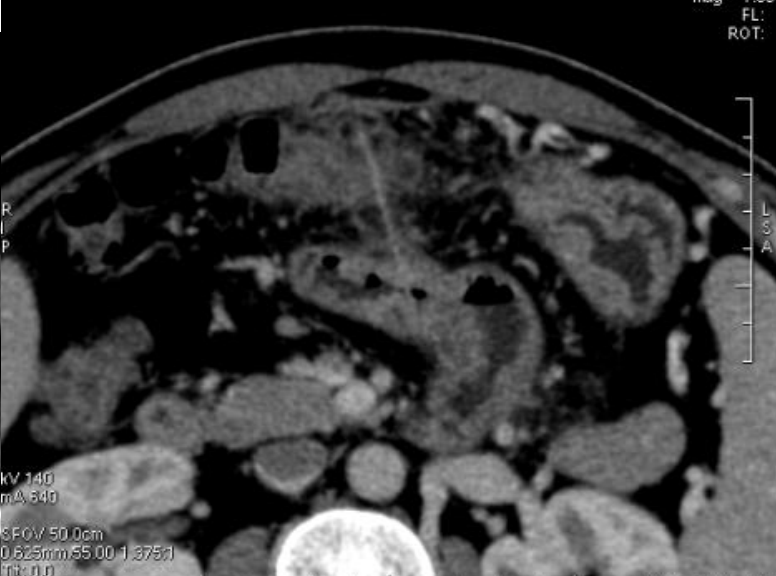
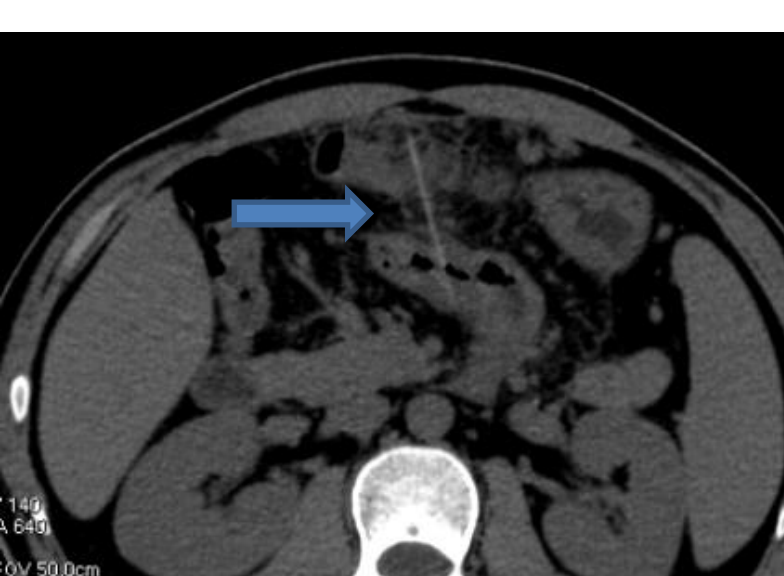哨兵状积气



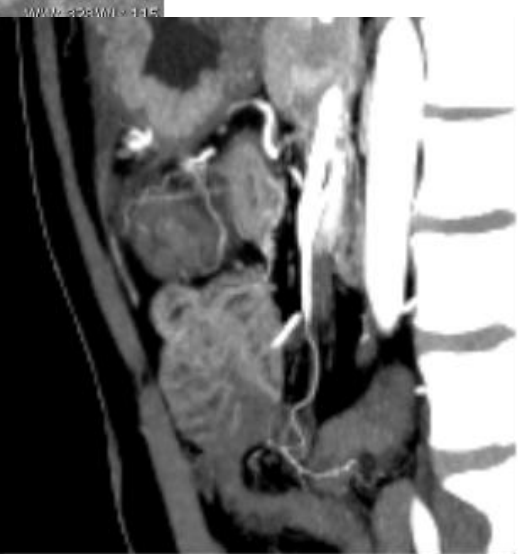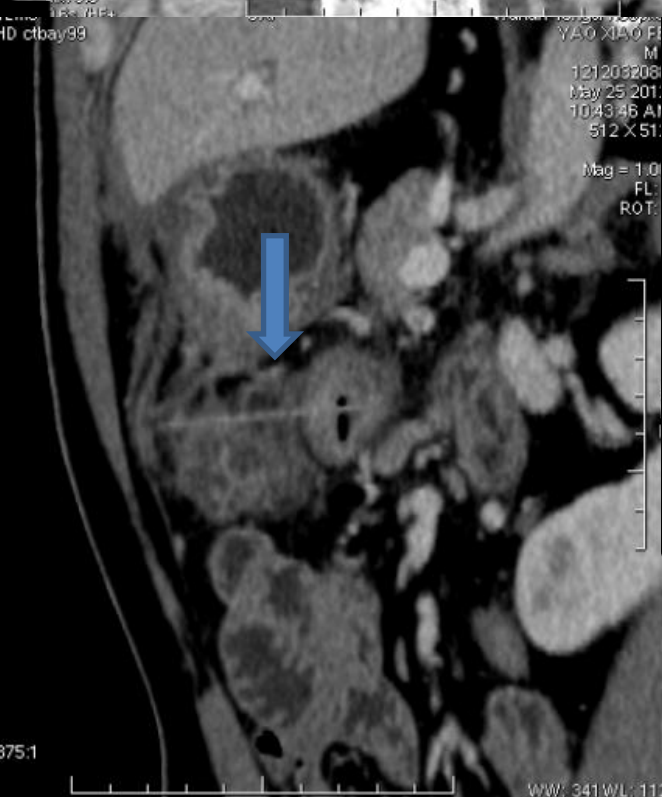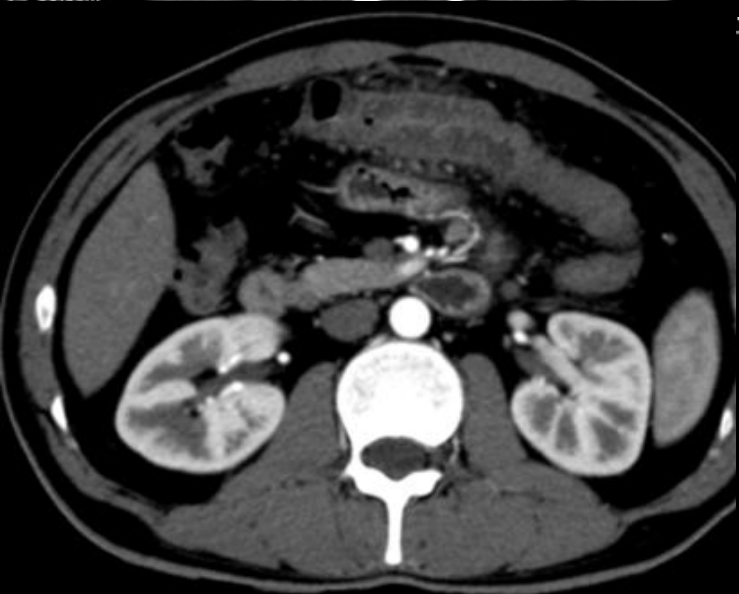
异物穿壁



导管异位



平扫及增强



多角度观察

小结

1、消化道异物导致穿孔几率小于1%

导致膈下游离气体及气腹较少见，

2、纵膈及腹腔游离气体可确诊消化道穿孔,但非金标准

3、CT消化道穿孔位置诊断正确率82%~90%

4、空腔脏器穿孔可以无游离气体，需借助肠壁缺损局部异常征象（水肿，异物、局灶性积液、**隐匿部位微量气体**）综合征象诊断

5、注意窗宽、窗位调节、多角度观察和增强CT检查

6、病史重要，

7、胸腹部急诊CT检查，有否异物应作为一内容进行观察

感谢提供病例的医学专家

谢谢参与！