

磁共振规范化扫描方案（3.0T）

---中华磁共振应用学院系列教材

动脉自旋标记 FAIR

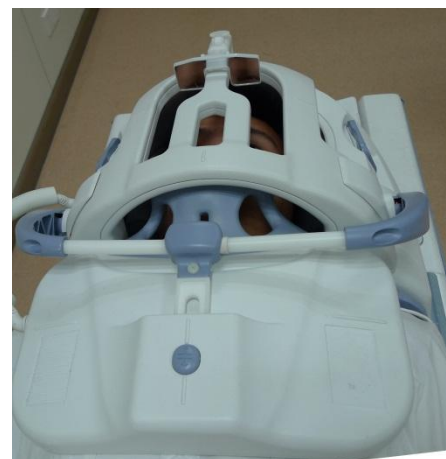
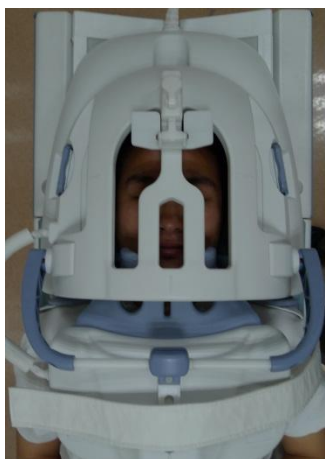
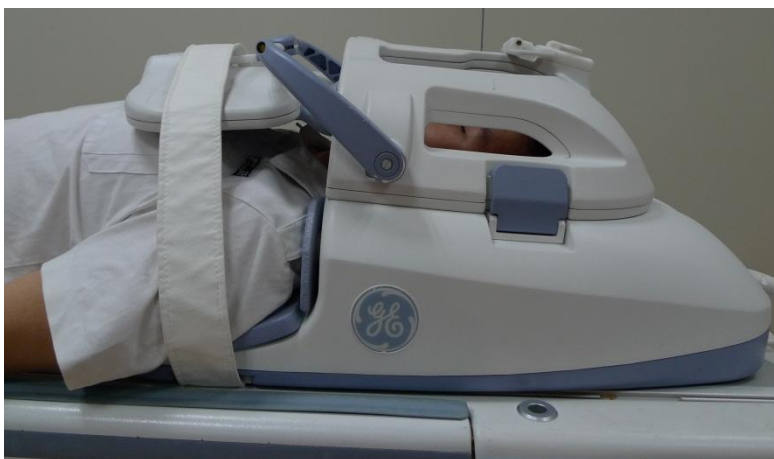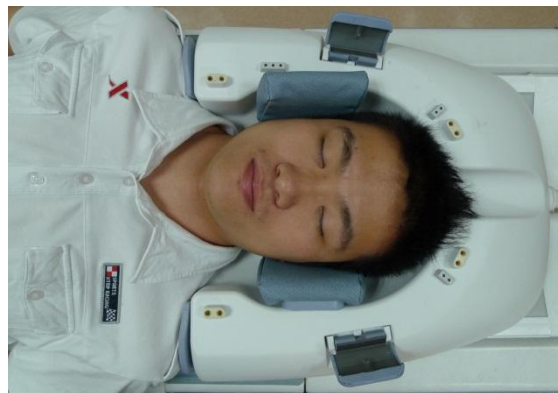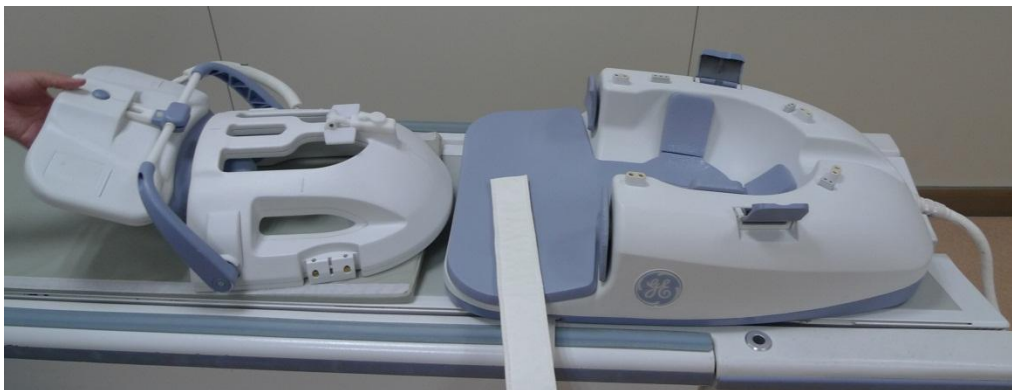imagination at work

患者摆位:

1. 头部扫描必须配带耳塞，听力保护。下颌下收，否则图像容易出现伪影。
2. 摆位时，肩部紧贴线圈，左右居中，头部不能旋转，同时必须用三角垫固定头部。
3. 定位中心位于鼻根或眉间，若是激光灯经过眼睛时必须闭眼。

摆位照片:



头部常规规范化扫描方案:

1	3-pl T2* Loc	三平面定位	
2	OAx T2Prop	横断面PROPELLER T2	
3	OAx T1flair	横断面T1Flair	
4	OAx T2Flair	横断面自由水抑制T2Flair	
5	Asset Cal	校准扫描	
6	OAx DWI Asset	横断面弥散加权成像	
7	OSag T1	矢状面T1Flair	
8	OAx/OSag/OCor T1+C, 3D T1+C	增强扫描序列	

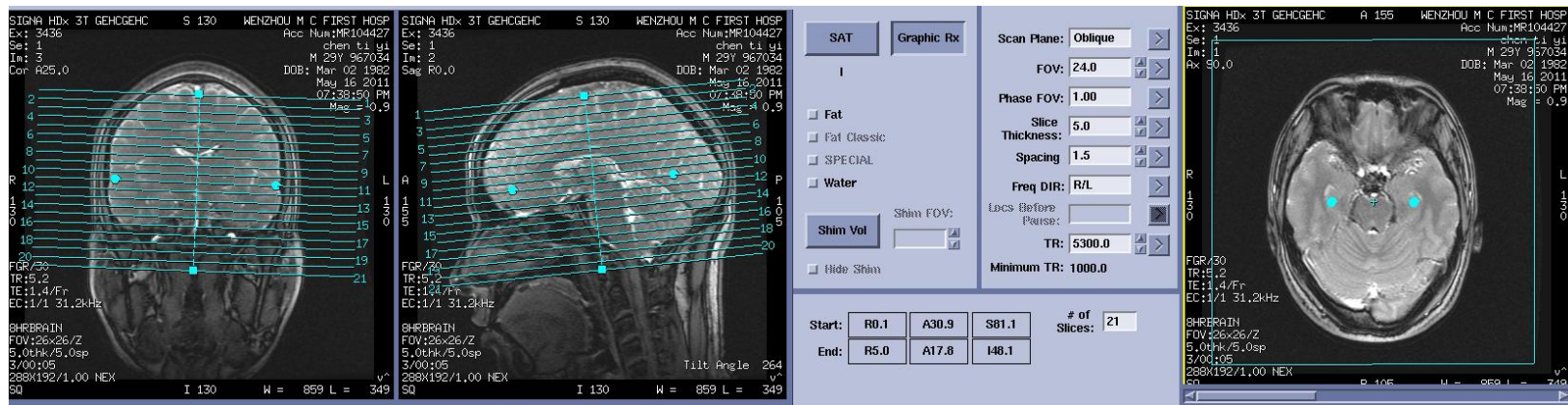
3-pl Loc, 三平面定位扫描

观察图像，检查头部位置是否合适，图像信号与线圈位置是否良好匹配。

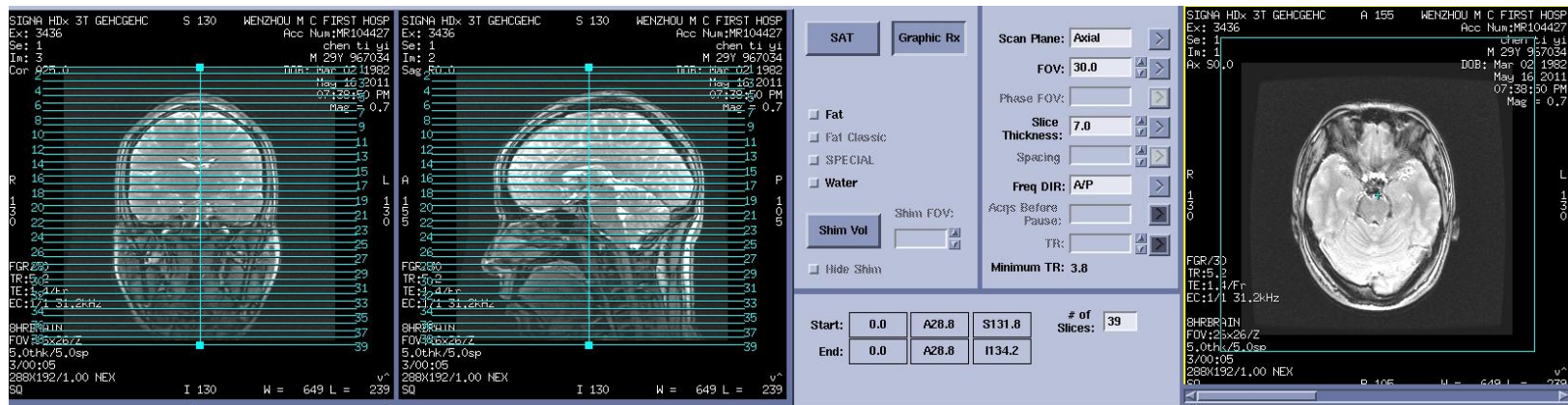
Asset Calibration, 空间敏感性编码并行加速采集校准扫描

1. 所有的序列若要使用ASSET，必须针对相应线圈进行ASSET校正扫描。
2. FOV中心位于解剖中心，上下范围必须超过要扫描的解剖范围。
3. 一般情况下使用一次采集，扫描范围不够时增加层厚。
4. 频率编码方向为前后。
5. ASSET能加快常规序列的扫描速度，或能改善EPI序列的图像对比度。

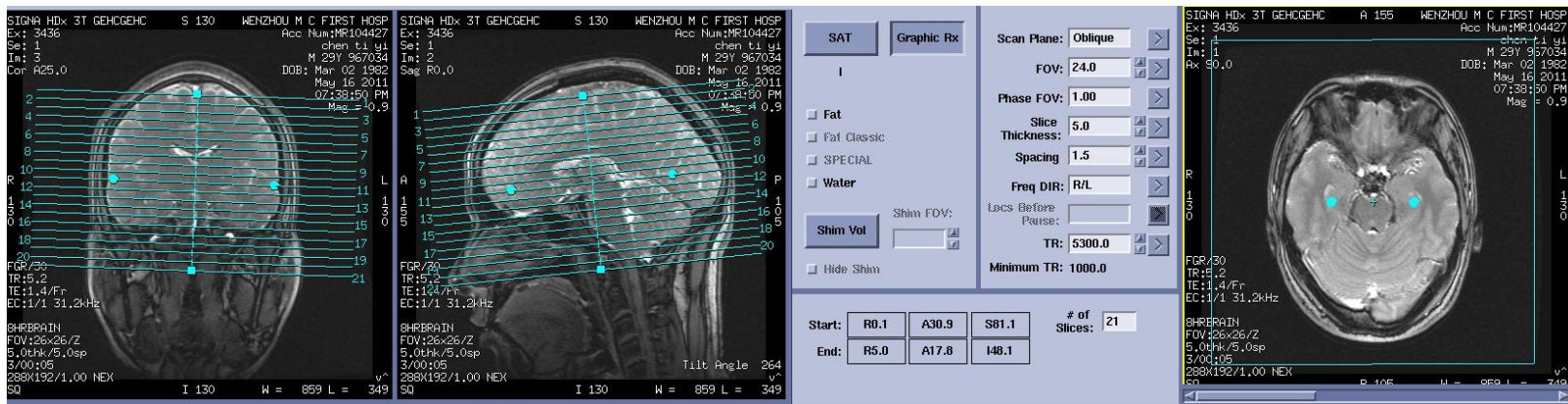
轴位定位图像:



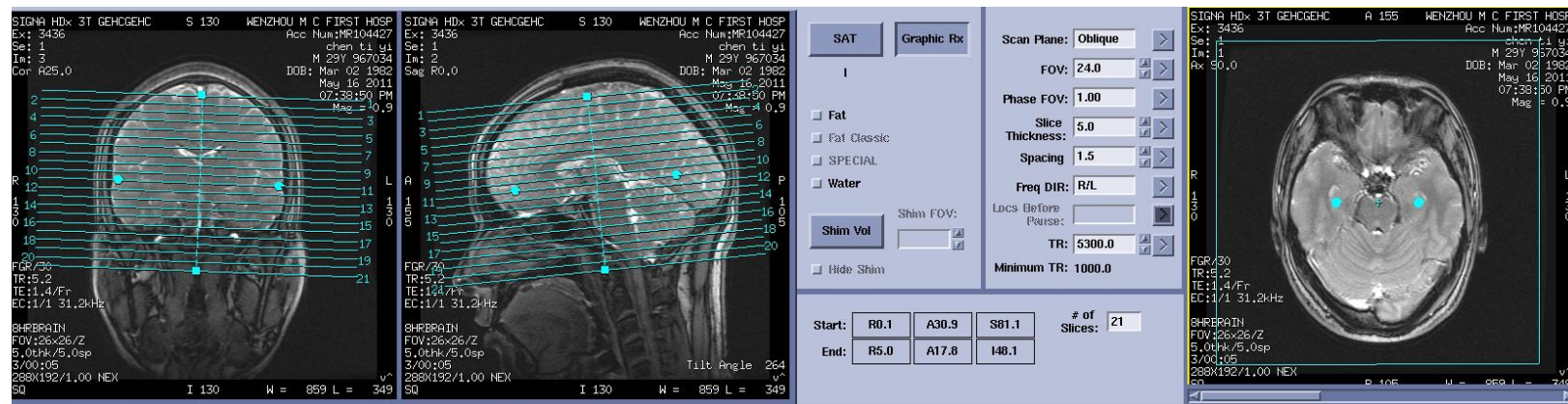
校准扫描定位方法图像:



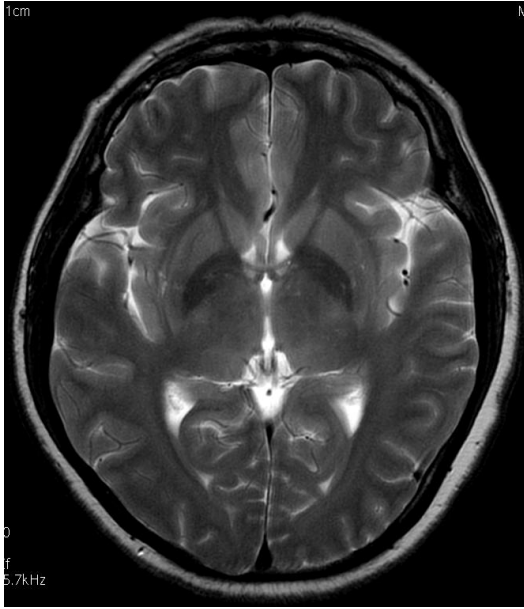
轴位T1定位图像:



轴位灌注PWI定位图像:



OAx T2 Propeller



扫描方法:

- 横断面定位线一般平行于胼胝体前后缘、颅底或垂直于脑干，这样可以保证不同的头部扫描，横断面层面位置的一致性。
- 头部常规序列，在3T上尽量不要随意更改层厚，5毫米层厚1.5毫米间隔比较好。太厚时，容积效应明显，图像质量不佳。
- SCIC可减轻相控阵线圈信号的不均匀。

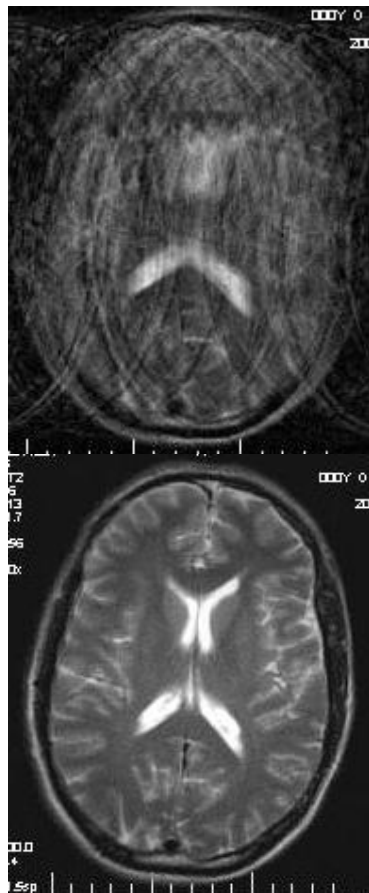
图像参数特点:

- Propeller T2技术已经成为常规的头部横断面T2扫描序列，增加分辨率，改善图像质量、消除运动、血管搏动和金属伪影。
- 如果降低分辨率和ETL，增加带宽，则校正运动的效果更明显。
- 支持脂肪抑制。

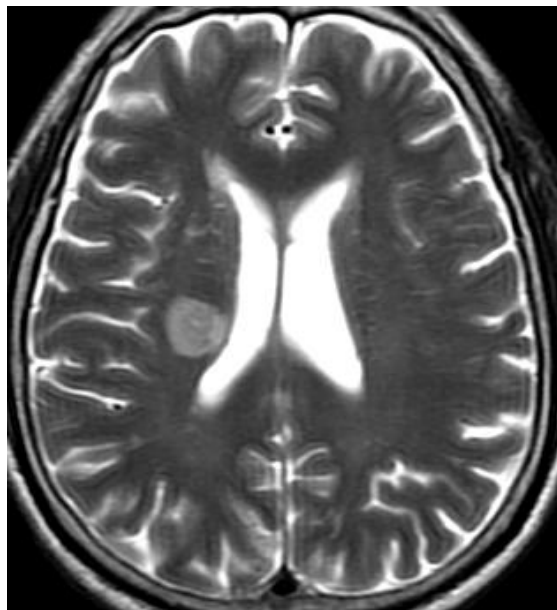
临床应用:

- 无法控制头部运动的病人，有金属异物的病人。
- 对病变最敏感的序列。作为头部扫描的第一个序列，起到发现病灶的作用。
- 大部分病灶、梗塞组织或液性病变在T2上表现为高信号。

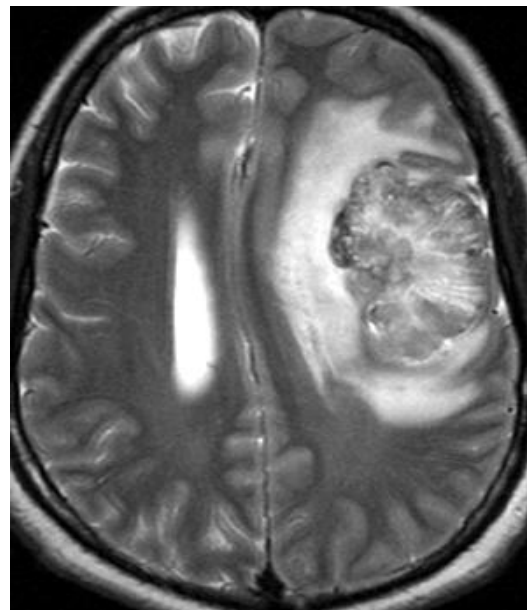
OAx T2 Propeller, 病例



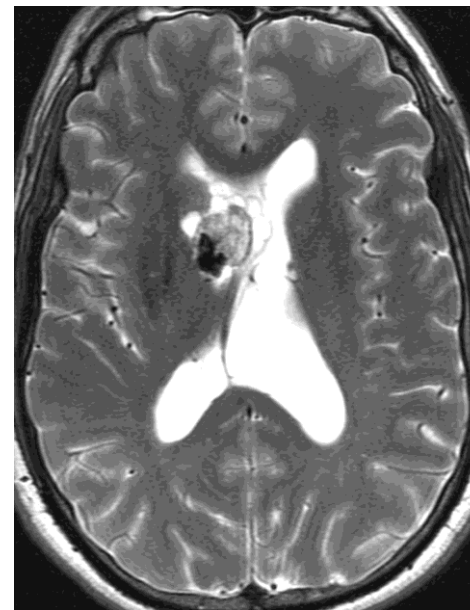
Propeller T2FSE
纠正运动伪影



脑梗塞



颅内占位



血管瘤

磁共振规范化扫描方案（3.0T）

---中华磁共振应用学院系列教材



imagination at work