

磁共振规范化扫描方案（3.0T）

---中华磁共振应用学院系列教材

腮腺

Parotid

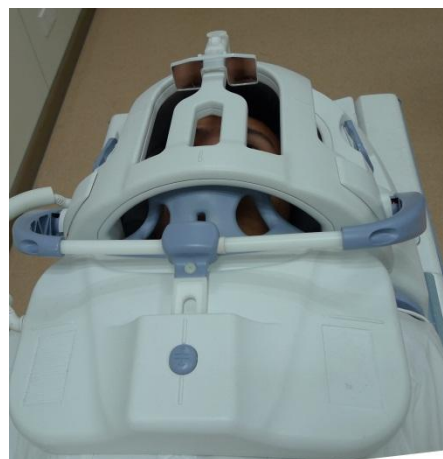
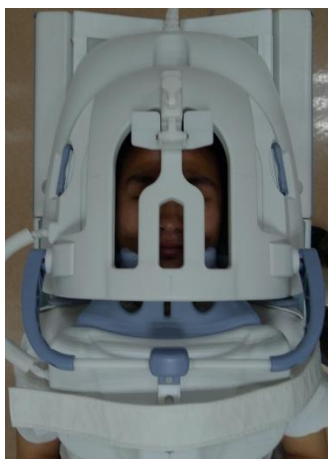
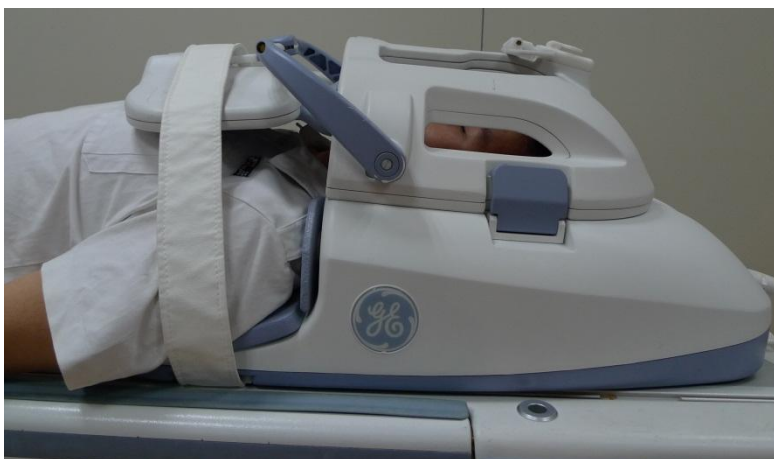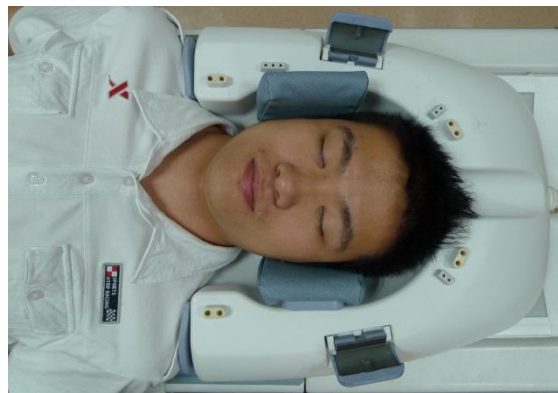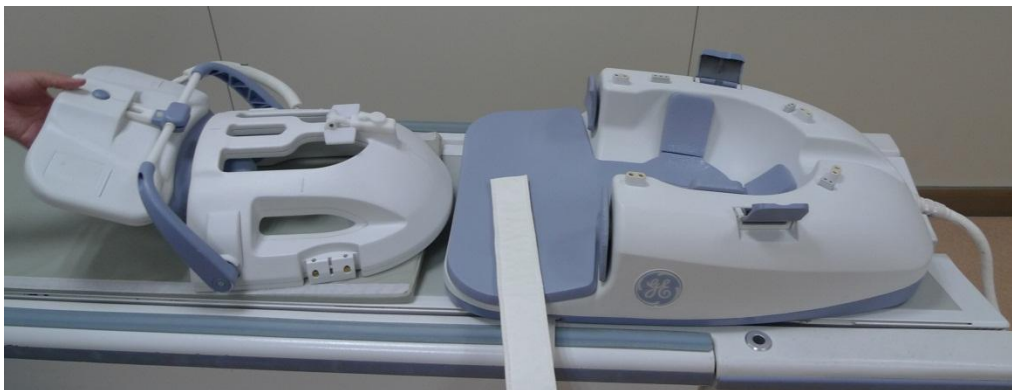imagination at work

患者摆位:

1. 头部扫描必须配带耳塞，听力保护。下颌下收，否则图像容易出现伪影。
2. 摆位时，肩部紧贴线圈，左右居中，头部不能旋转，同时必须用三角垫固定头部。
3. 定位中心位于鼻根或眉间，若是激光灯经过眼睛时必须闭眼。

摆位照片:

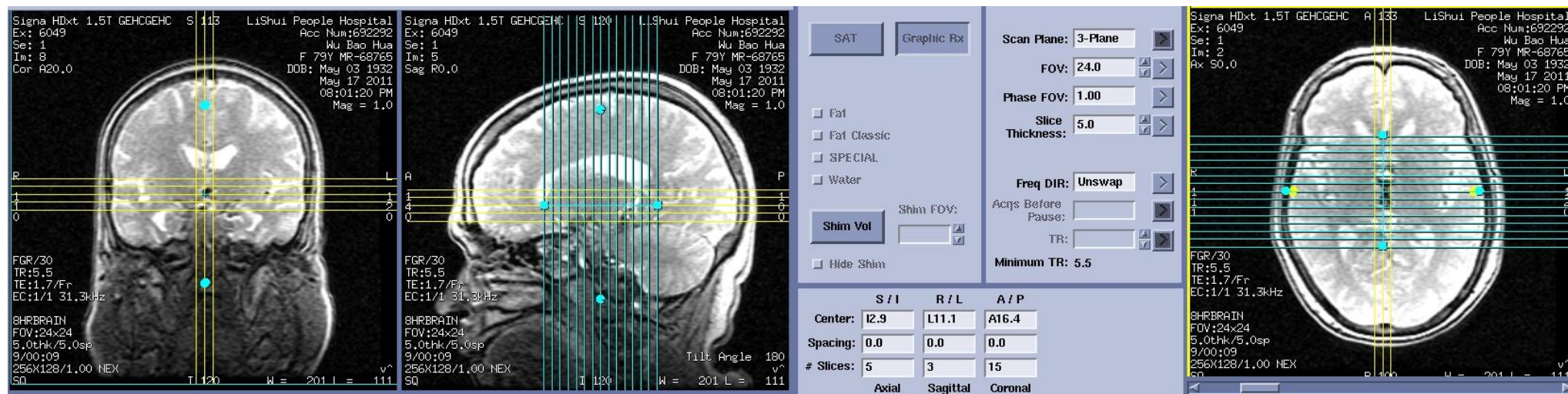


头部常规规范化扫描方案:

1	3-pl T2* Loc	三平面定位	
2	OAx fs T2FSE	横断面脂肪抑制T2	
3	OAx T1FSE	横断面T1	
4	OSag fs T2FSE	矢状面脂肪抑制T2	
5	OCor STIR	冠状面STIR	
6	OCor T1FSE	冠状面T1	
7	OAx fs T1+C	增强扫描序列	

3-pl Loc, 三平面定位扫描

- 三平面定位中心点居中，冠状面图像较多以覆盖整个鼻咽，必要时可以二次定位。
- 三平面定位图像的扫描范围与病变有直接关系，如果病变累及范围较大，则三平面定位需要包括全脑，甚至改换头颈联合线圈，包括整个颈前软组织。
- 观察图像，检查头部位置是否合适，图像信号与线圈位置是否良好匹配。
- 嘱其下颌不能动。



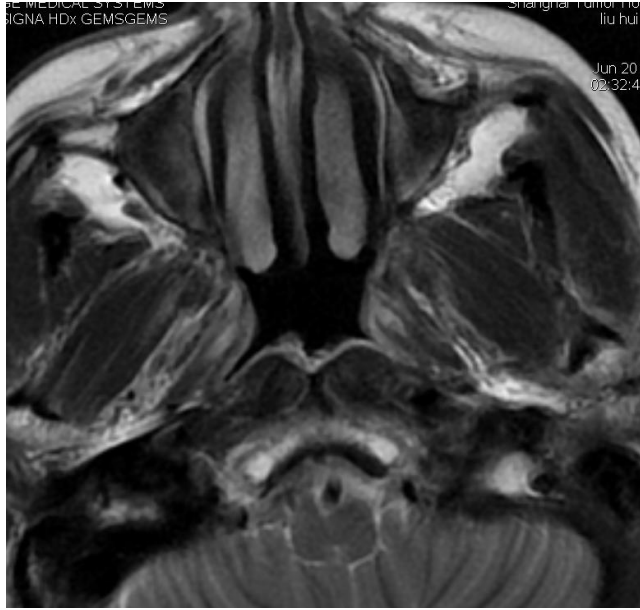横断面定位图像:

冠状面定位图像:

矢状位定位图像:

冠状面大范围扫描定位图像:

OAx fs T2FSE



扫描方法:

- 扫描范围包括上颌窦上缘，下缘至喉咽。
- 添加上下饱和带消除血管搏动伪影。
- 眼眶部位脂肪抑制的序列一定要加局部匀场。
- 如果感觉脂肪抑制不够均匀，请选择STIR序列扫描。。

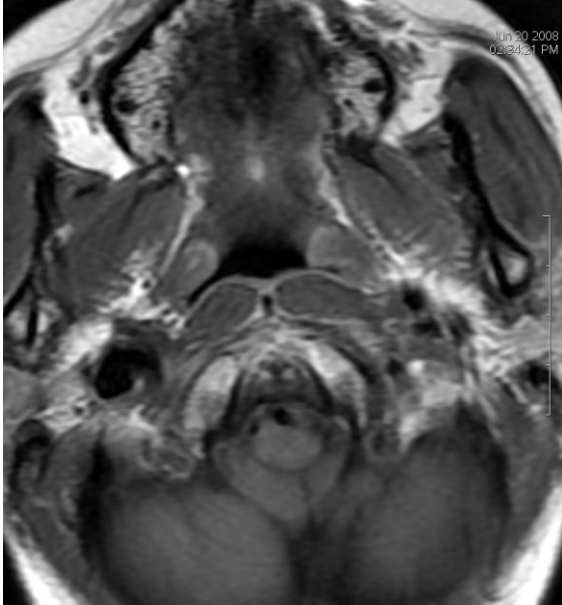图像参数特点:

- 扫描层厚根据病变情况来决定，分辨率高，有利于观察粘膜下小病灶。
- 如果鼻咽部和颈部均要扫描横断面，建议分开成两个序列完成。

临床应用:

- 鼻咽部占位。
- 放疗随访。

OAx T1FSE和压脂T1FSE



扫描方法:

- 扫描定位同横断面T2。
- 去掉上下饱和带可节省扫描时间，或两次采集。加上下饱和带，可消除部分血管搏动伪影。

图像参数特点:

- 观察病变的侵犯范围。
- 观察病变有无出血。

临床应用:

- 鼻咽部占位。
- 放疗随访。

OSag fs T2FSE

扫描方法:

- 在横断面压脂T2图像上定位。
- 因为使用化学饱和法压脂，建议添加局部匀场。

图像参数特点:

- 矢状面图像，观察病变累及的范围、是否向后侵犯颅内结构比较有帮助。
- 加NPW，若想减轻运动伪影，可考虑频率编码在前后方向。

临床应用:

- 鼻咽部占位。
- 放疗随访。



imagination at work

OCor STIR

扫描方法:

- 在横断面压脂T2图像上定位。
- 扫描范围完全取决于病变累及的范围，甚至包括颈前软组织。

图像参数特点:

- 即使扩大扫描范围，但一般建议冠状面FOV不要包括主动脉弓，以防止血管搏动伪影。
- 加NPW时，可考虑频率编码为左右方向，减轻运动伪影。
- 观察颈部淋巴结转移。

临床应用:

- 鼻咽部占位。
- 放疗随访。

OCor T1FSE

扫描方法:

- 在横断面压脂T2图像上定位。
- 扫描范围完全取决于病变累及的范围，甚至包括颈前软组织。

图像参数特点:

- 即使扩大扫描范围，但一般建议冠状面FOV不要包括主动脉弓，以防止血管搏动伪影。
- 加NPW时，可考虑频率编码为左右方向，减轻运动伪影。
- 观察颈部淋巴结转移。

临床应用:

- 鼻咽部占位。
- 放疗随访。



imagination at work

OAx/OCor/OSag T1FSE+C

扫描方法:

- 定位同冠状面、横断面、矢状面平扫。

图像参数特点:

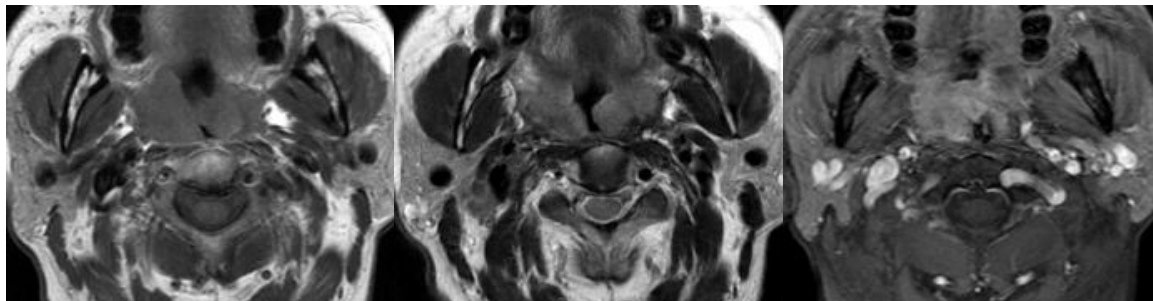
- 脂肪抑制会明显减少扫描层数，建议两次采集，以防止TR时间过长改变对比度。
- 化学饱和法脂肪抑制一定要添加局部匀场。
- 冠状面扫描范围较大，如果感觉脂肪抑制不够均匀，可选择梯度回波脂肪抑制序列，并且梯度回波有利于观察血管结构，血管搏动伪影小，但易受磁敏感伪影影响。

临床应用:

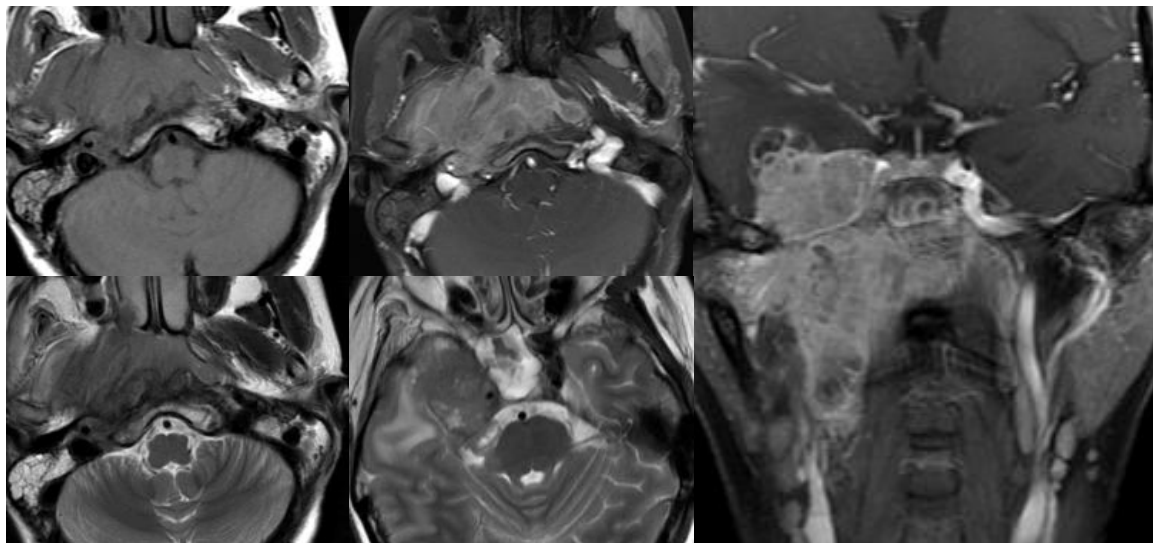
- 鼻咽部占位。
- 放疗随访。



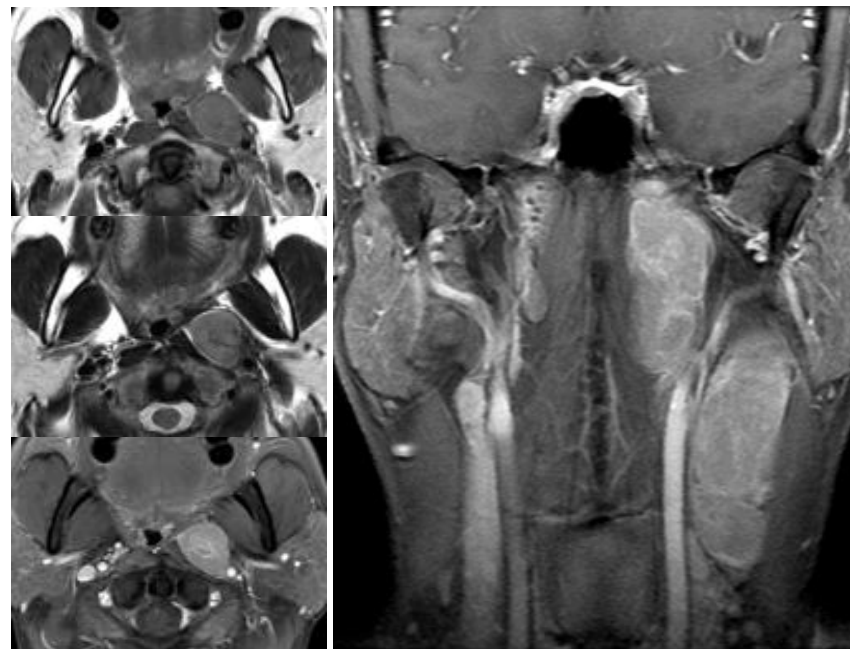
OAx/OCor/OSag T1FSE+C



鼻咽部占位



鼻咽癌侵犯颅内



鼻咽癌颈部淋巴结转移

磁共振规范化扫描方案（3.0T）

---中华磁共振应用学院系列教材



imagination at work