

磁共振规范化扫描方案（3.0T）

---中华磁共振应用学院系列教材

头部

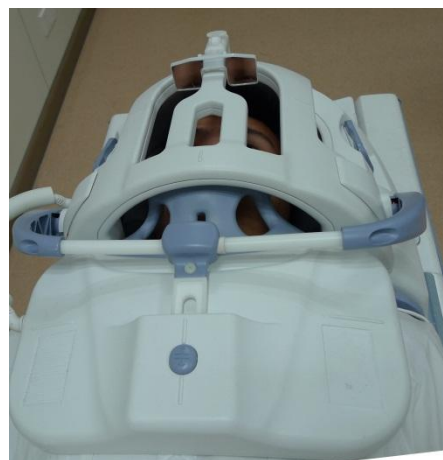
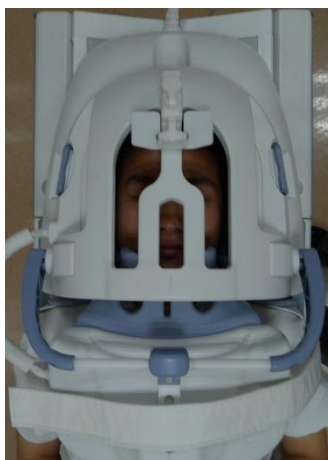
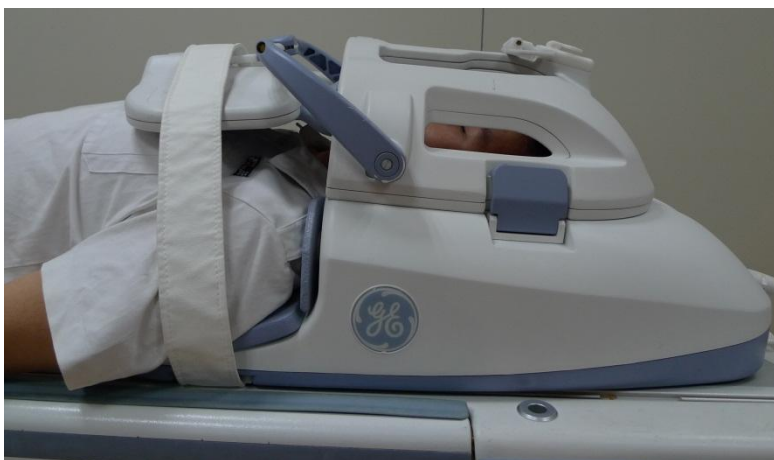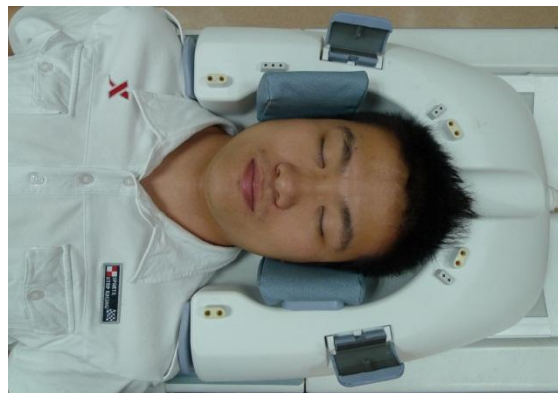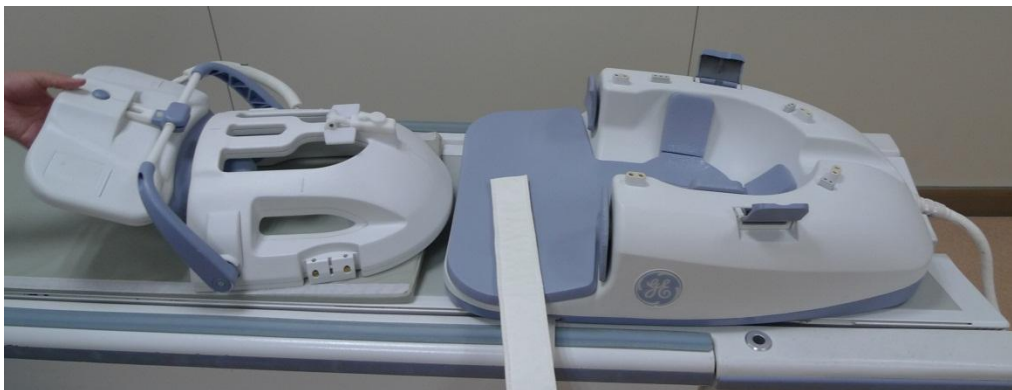imagination at work

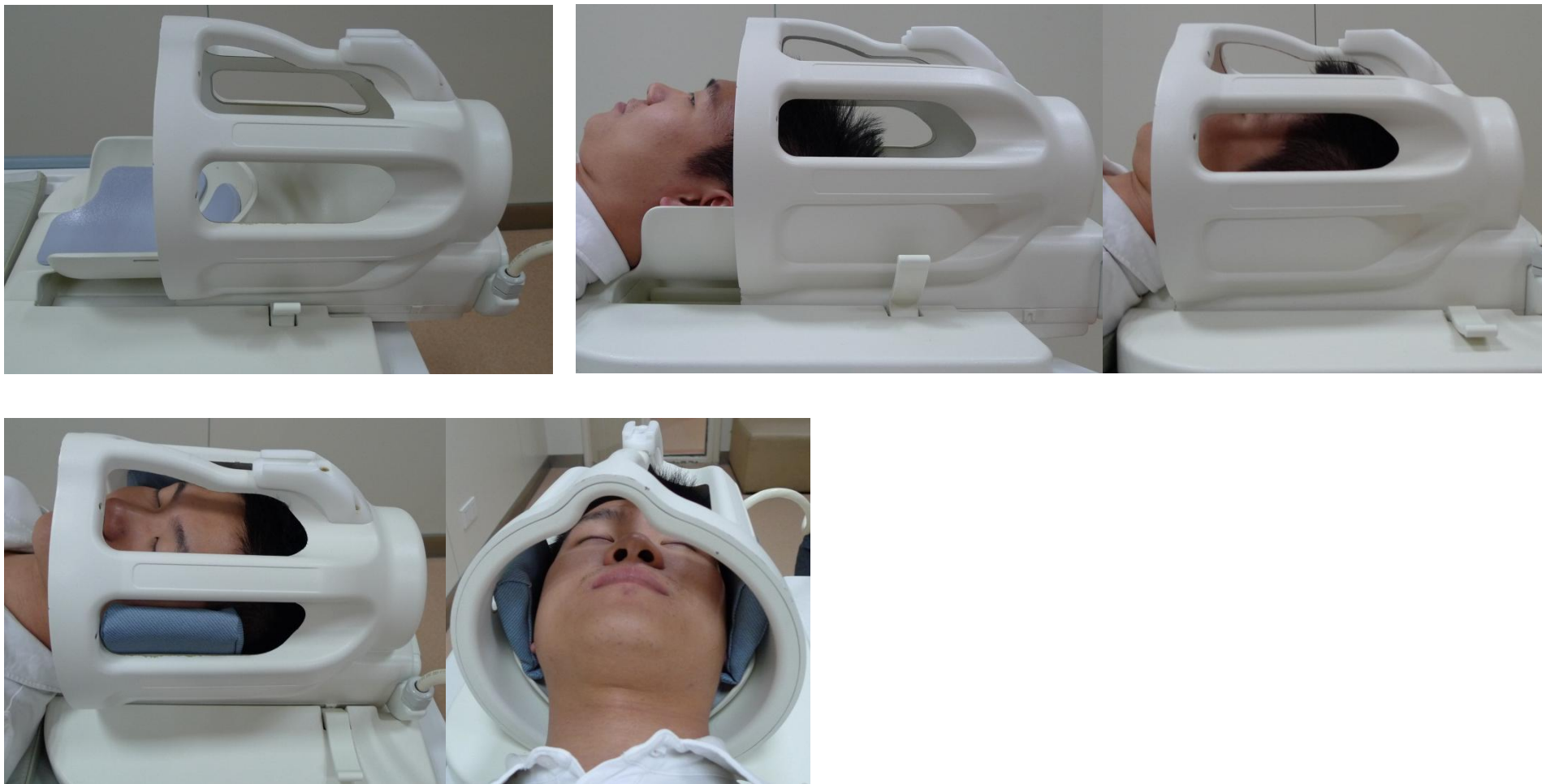患者摆位:

1. 头部扫描必须配带耳塞，听力保护。下颌下收，否则图像容易出现伪影。
2. 摆位时，肩部紧贴线圈，左右居中，头部不能旋转，同时必须用三角垫固定头部。
3. 定位中心位于鼻根或眉间，若是激光灯经过眼睛时必须闭眼。

摆位照片：



摆位照片：

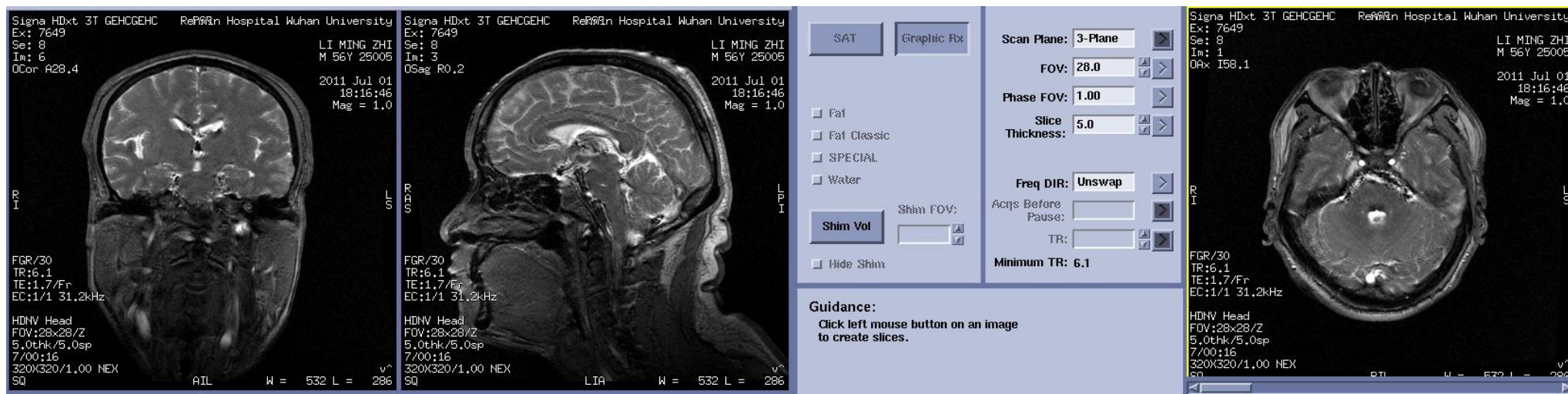


头部常规规范化扫描方案:

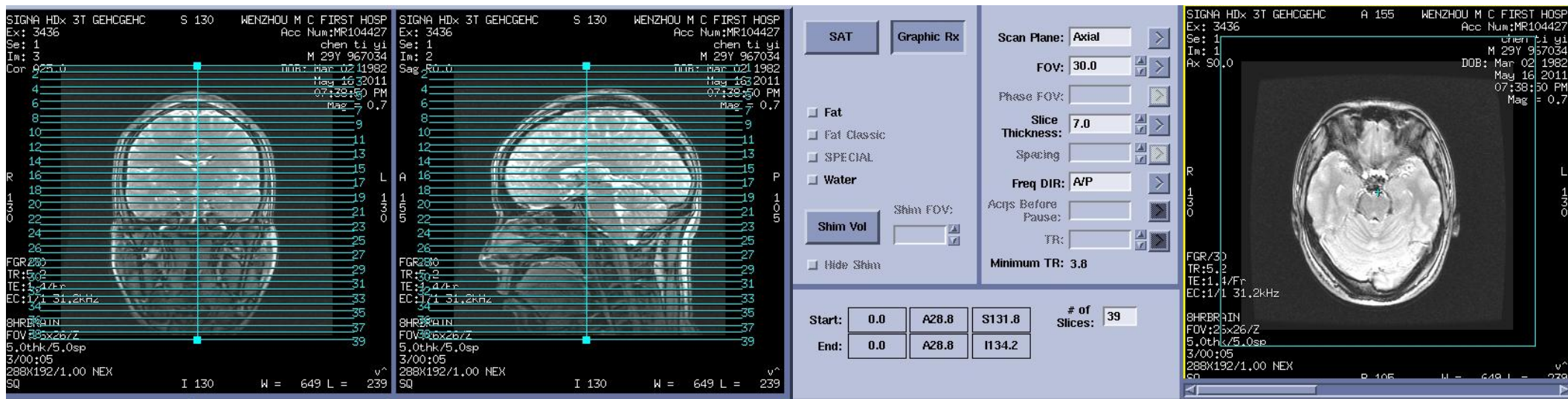
1	3-pl T2* Loc	三平面定位	
2	OAx T2Prop	横断面PROPELLER T2	
3	OAx T1flair	横断面T1Flair	
4	OAx T2Flair	横断面自由水抑制T2Flair	
5	Asset Cal	校准扫描	
6	OAx DWI Asset	横断面弥散加权成像	
7	OSag T1	矢状面T1Flair	
8	OAx/OSag/OCor T1+C, 3D T1+C	增强扫描序列	

3-pl Loc, 三平面定位扫描

观察图像，检查头部位置是否合适，图像信号与线圈位置是否良好匹配。



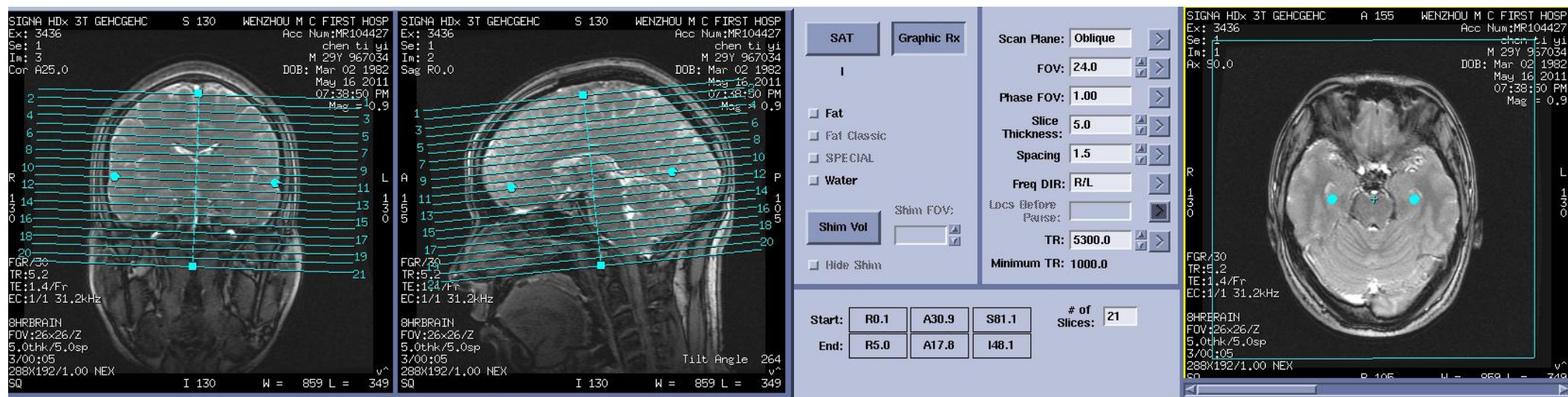
Asset Cal, 校准扫描定位方法图像:



ASSET, 空间敏感性编码并行加速采集校准扫描

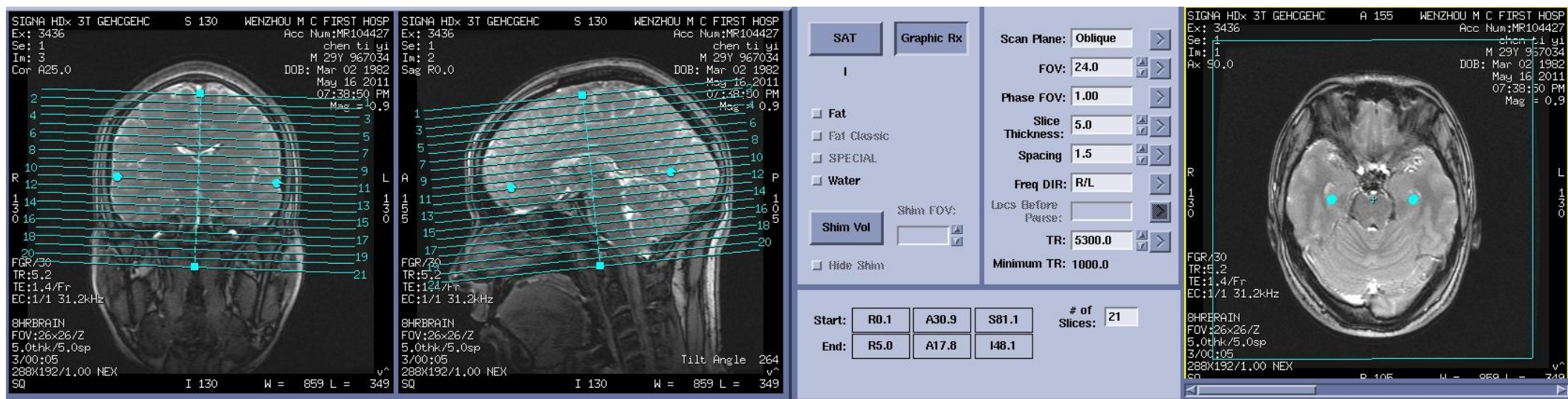
1. 所有的序列若要使用ASSET, 必须针对相应线圈进行ASSET校正扫描。
2. FOV中心位于解剖中心, 上下范围必须超过要扫描的解剖范围。
3. 一般情况下使用一次采集, 扫描范围不够时增加层厚。
4. 频率编码方向为前后。
5. ASSET能加快常规序列的扫描速度, 或能改善EPI序列的图像对比度。

OAx T2 PROP/T2Flair, 横断面T2/T2Flair定位图像:



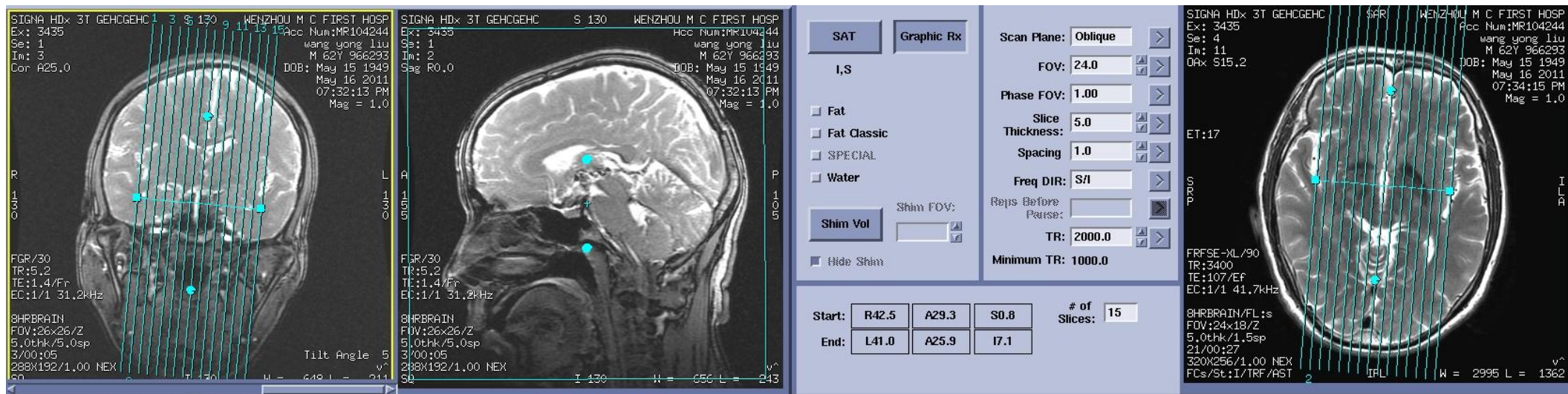
1. 文字描述

OAx DWI, 横断面弥散加权成像定位图像:



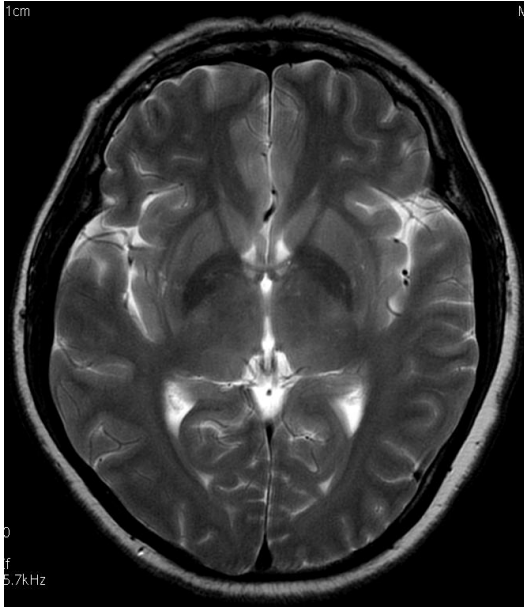
1. 文字描述

OSag T1Flair, 矢状位定位图像:



1. 文字描述

OAx T2 Propeller



扫描方法:

- 横断面定位线一般平行于胼胝体前后缘、颅底或垂直于脑干，这样可以保证不同的头部扫描，横断面层面位置的一致性。
- 头部常规序列，在3T上尽量不要随意更改层厚，5毫米层厚1.5毫米间隔比较好。太厚时，容积效应明显，图像质量不佳。
- SCIC可减轻相控阵线圈信号的不均匀。

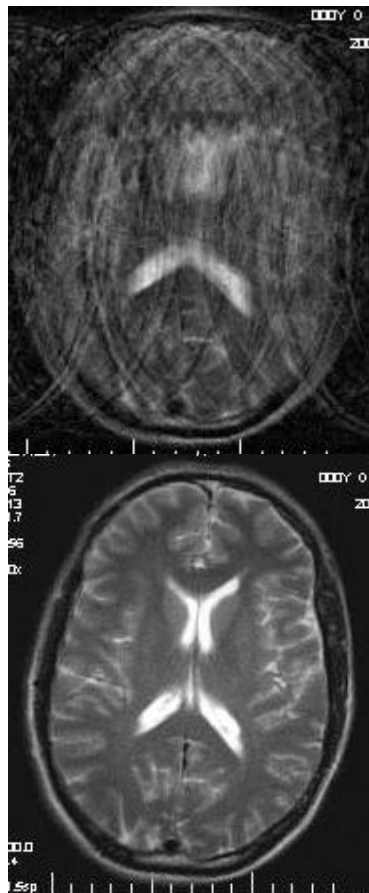
图像参数特点:

- Propeller T2技术已经成为常规的头部横断面T2扫描序列，增加分辨率，改善图像质量、消除运动、血管搏动和金属伪影。
- 如果降低分辨率和ETL，增加带宽，则校正运动的效果更明显。
- 支持脂肪抑制。

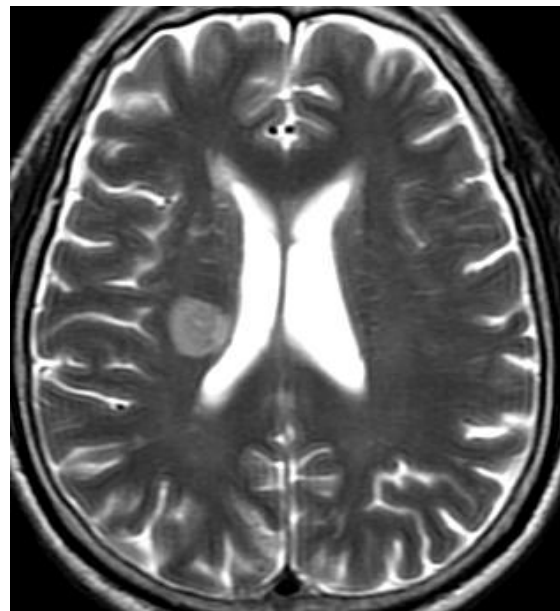
临床应用:

- 无法控制头部运动的病人，有金属异物的病人。
- 对病变最敏感的序列。作为头部扫描的第一个序列，起到发现病灶的作用。
- 大部分病灶、梗塞组织或液性病变在T2上表现为高信号。

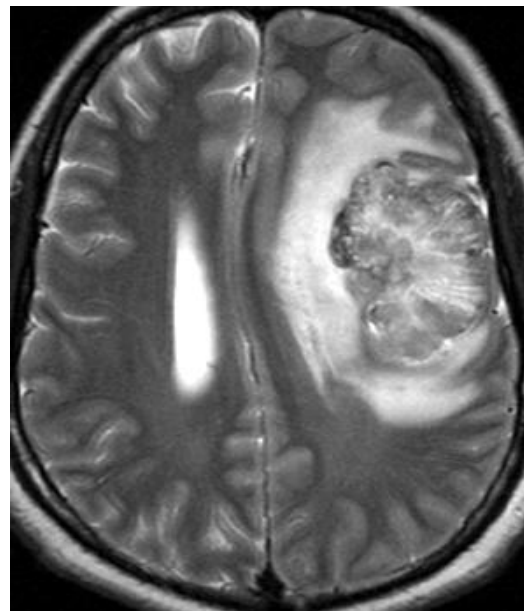
OAx T2 Propeller, 病例



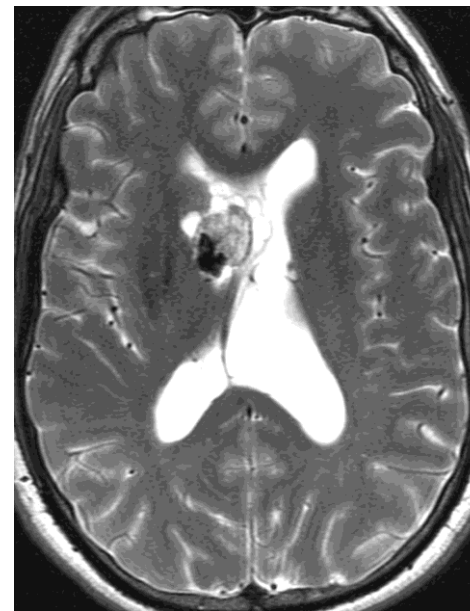
Propeller T2FSE
纠正运动伪影



脑梗塞

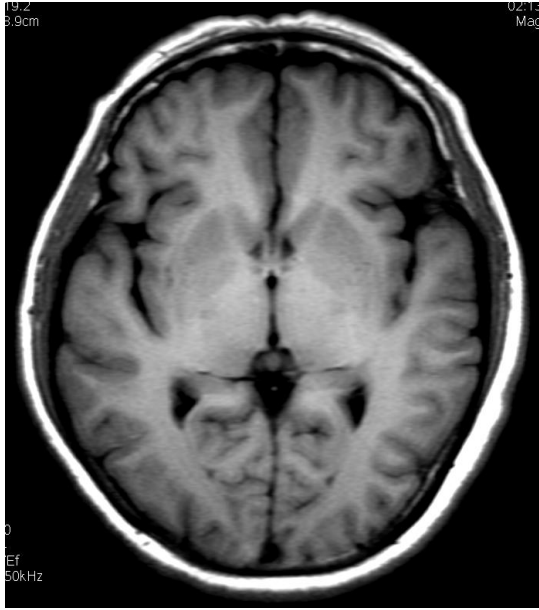


颅内占位



血管瘤

OAx T1Flair



扫描方法:

- 复制T2定位线。
- 附带上下饱和带。

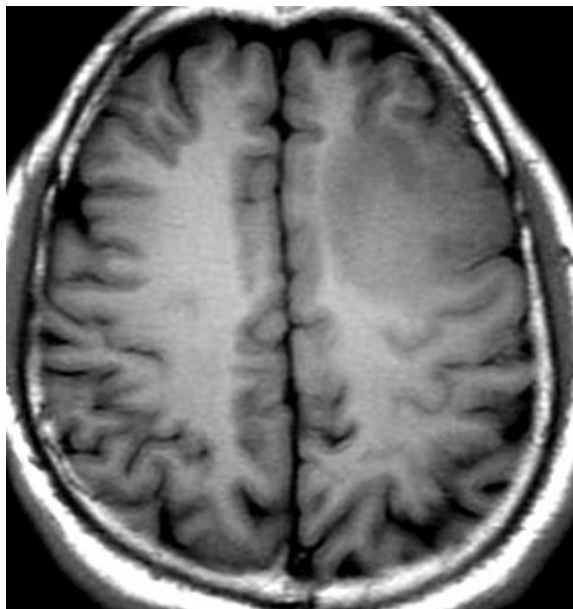
图像参数特点:

- T1flair技术，采用180度翻转脉冲增加SNR和对比度，TR较长，支持ETL。
- 缩短扫描时间可用1个NEX。
- T1Flair序列可使用一次或两次采集方法。一次采集时，TI=760-860，TR>2300；两次采集时，TI=720-780，TR=1750-1850。两次采集可以增加T1对比度。注意：若TR与TI时间配合采集次数不合适，图像对比度会出现异常。
- 若使用ASSET技术，请将PhaseFOV=1。

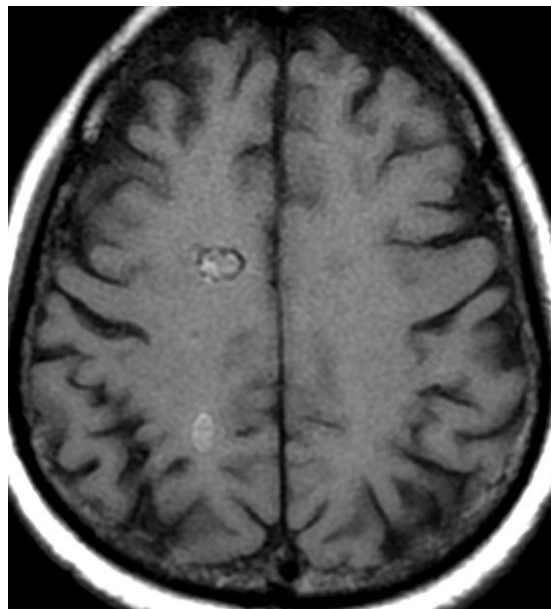
临床应用:

- 用于观察解剖结构，观察病变对解剖结构的破坏。
- 大部分病变在T1图像上呈中低信号，若怀疑出血或脂肪，可添加脂肪抑制。

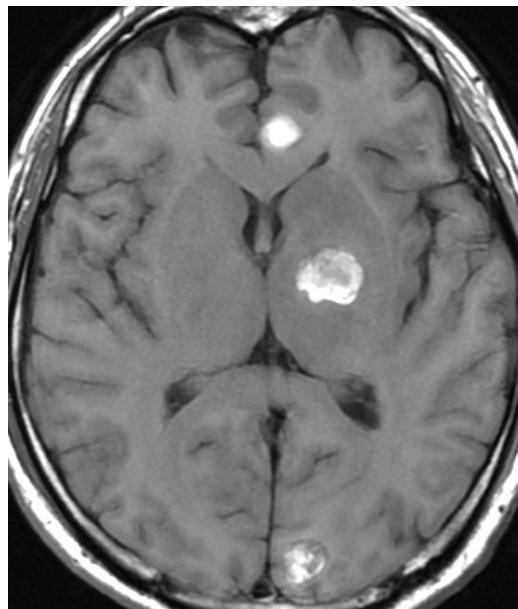
OAx T1Flair



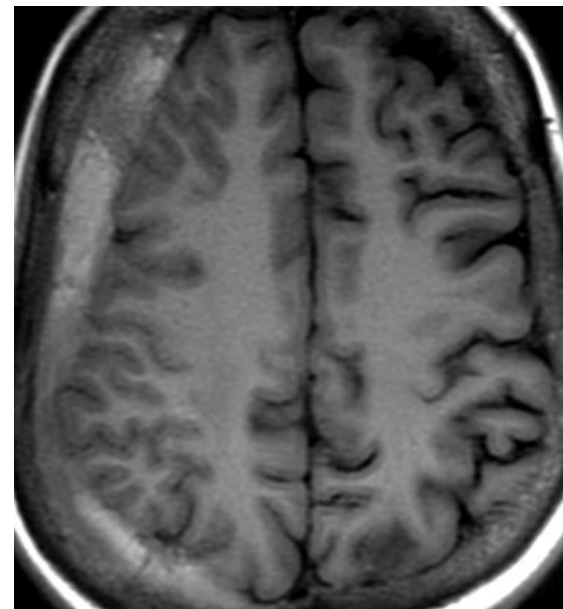
颅内肿瘤



颅内血管畸形

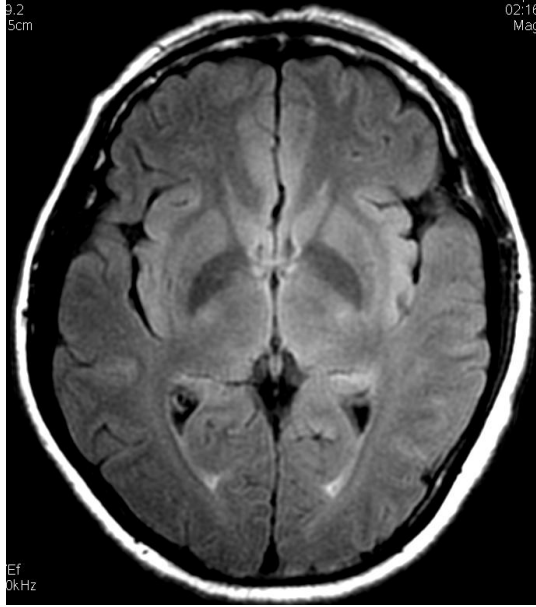


脑转移伴出血



硬膜下血肿

OAx T2Flair



扫描方法:

- 复制T2定位线。
- 附带上下饱和带。
- SCIC可减轻相控阵线圈信号的不均匀。

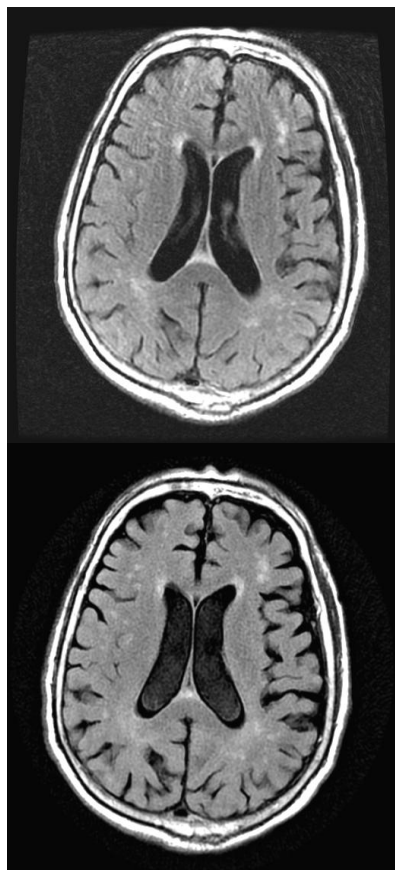图像参数特点:

- 推荐TI时间为2000-2400，TR时间为IR时间四倍以上（8000-9600）。
- User CV中强制2-3次采集可以更好地抑制脑脊液信号。
- TE值影响扫描时间，也影响灰白质的对比度。
- 取消TRF成像选择，可改善脑脊液的抑制效果。
- 头动时，可选用Propeller T2falir。

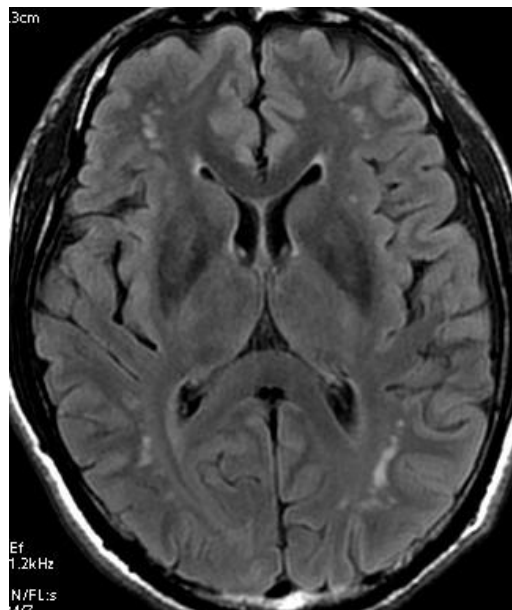
临床应用:

- 脑脊液、软化灶内的自由水信号被抑制，突出显示水肿、炎症等结合水的信号。

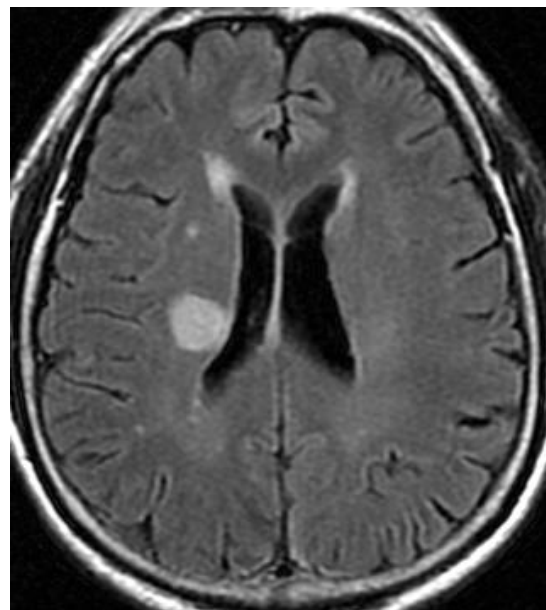
OAx T2Flair



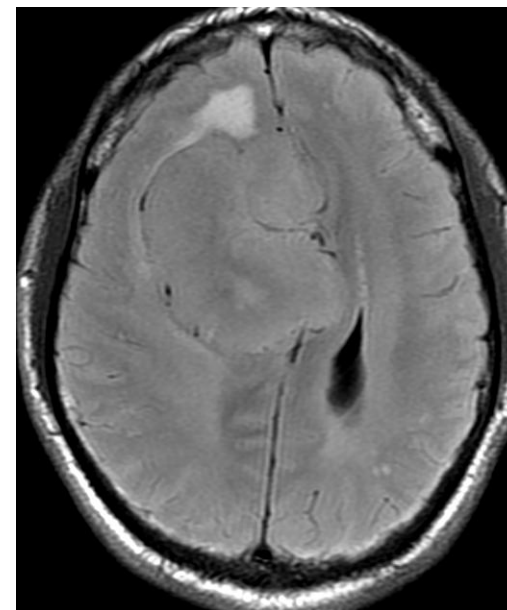
Propeller T2Flair
纠正运动伪影



颅内脱髓鞘病灶



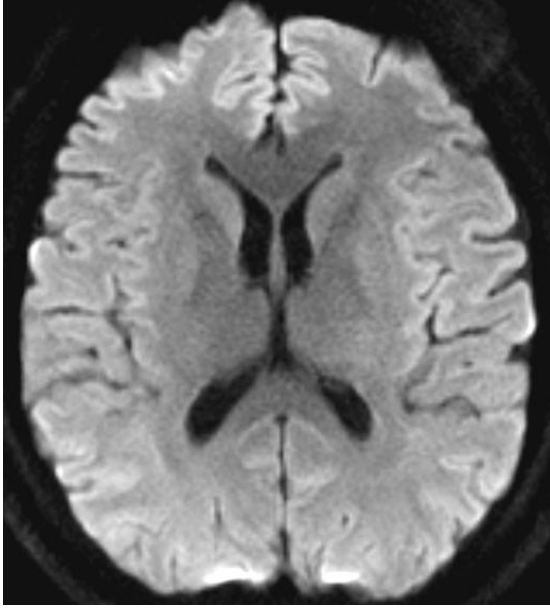
脑梗塞



脑膜瘤



OAx DWI b=1000



扫描方法:

- 复制T2定位线。
- 添加TR时间决定扫描层数，首选ZOOM线圈，可使TE最短。
- 频率编码为左右方向。
- NEX=2时改善图像SNR，如果病人无法控制运动，NEX=1。
- 可考虑去掉上下饱和带。

图像参数特点:

- ASSET可以减轻颅底磁敏感伪影。
- 横断面弥散加权成像，一个序列中有两套图像，一套为b=1000的弥散加权图像，一套为b=0的T2加权图像。
- b=1000，三个弥散梯度方向平均（ALL）。
- 有金属异物时，选用Propeller DWI

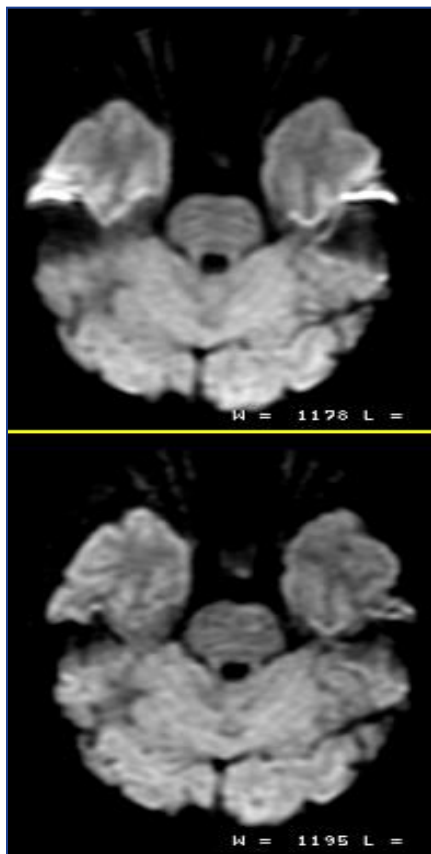
临床应用:

- 当T2和T2FLAIR未发现异常时，DWI即能发现超早期脑梗塞。
- DWI亦可监控脑梗塞病情演变过程。
- 需用FUNCTIONAL进行后处理计算ADC值以消除T2透过（T2 Shine Through）效应，DWI图像上的高信号既有弥散受限引起，也可能有T2值延长引起。
- 肿瘤病变ADC的定量与定性。

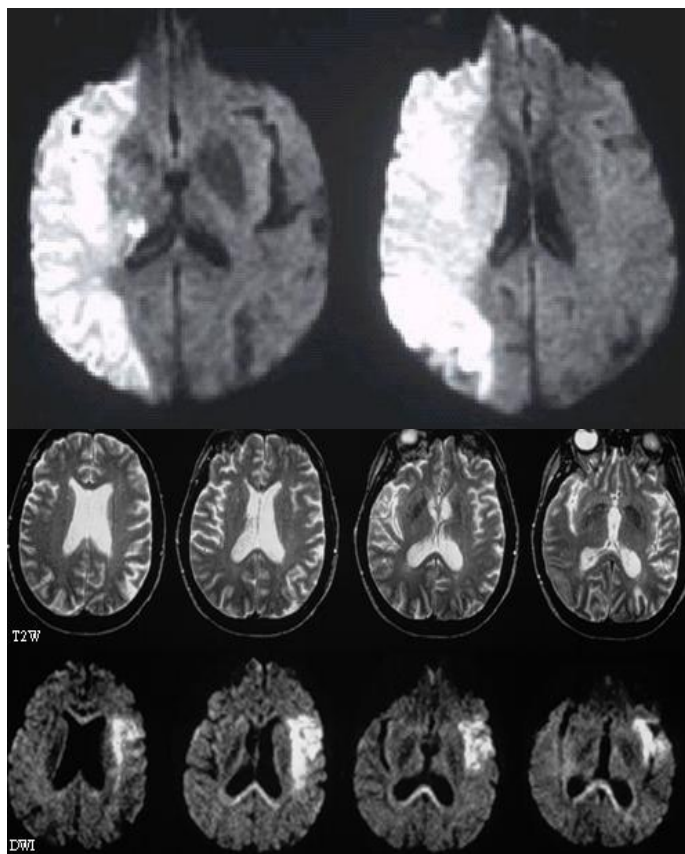


imagination at work

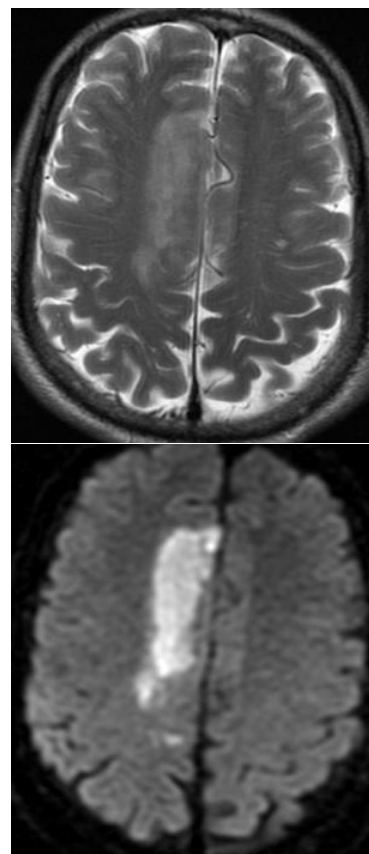
OAx DWI b=1000



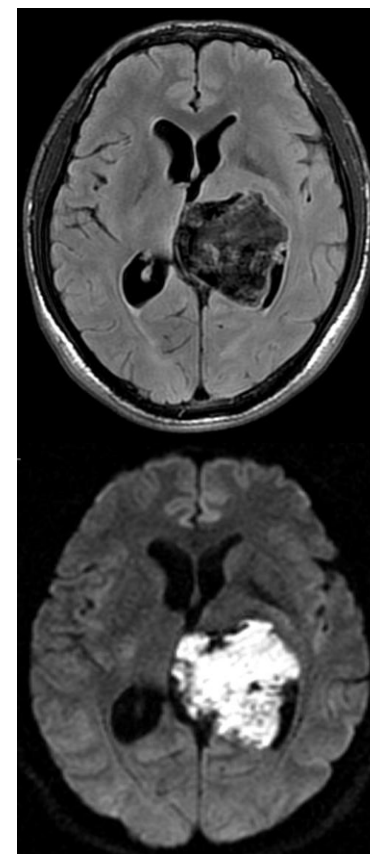
Propeller DWI
纠正颅底伪影



超早期脑梗塞

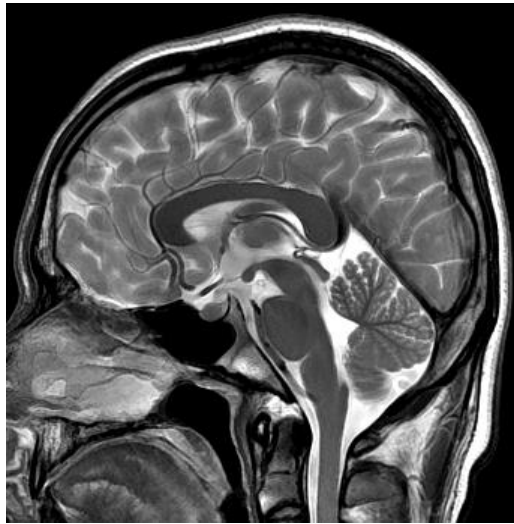
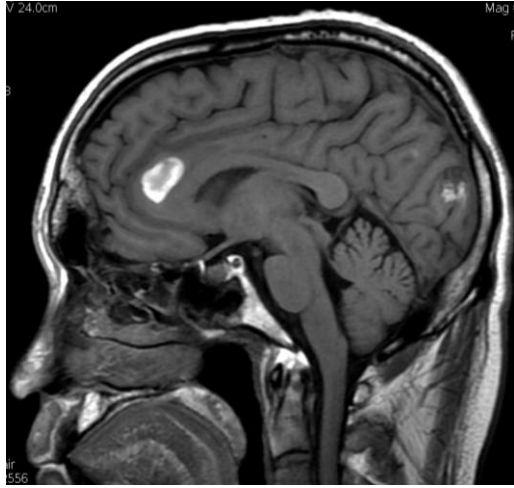
脑梗塞



肿瘤DWI

OSag T1Flair/OSag T2FSE



扫描方法:

- 在轴位图像上平行于中线定位。
- 可根据病变范围左右移动，或是全脑扫描。

图像参数特点:

- T1Flair使用一次采集。
- T2FSE可采用一个NEX。

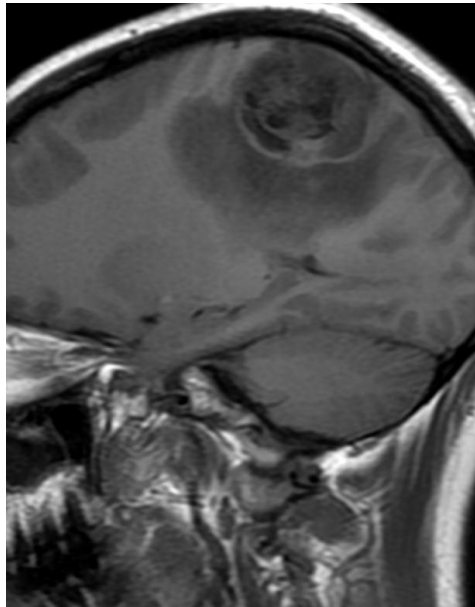
临床应用:

- 矢状面图像主要用于观察病变位置，同时可观察咽后壁、垂体病变情况。
- T1Flair可用于观察解剖结构，病变及其与周围结构的关系。
- T2FSE可用于观察脑干病变。

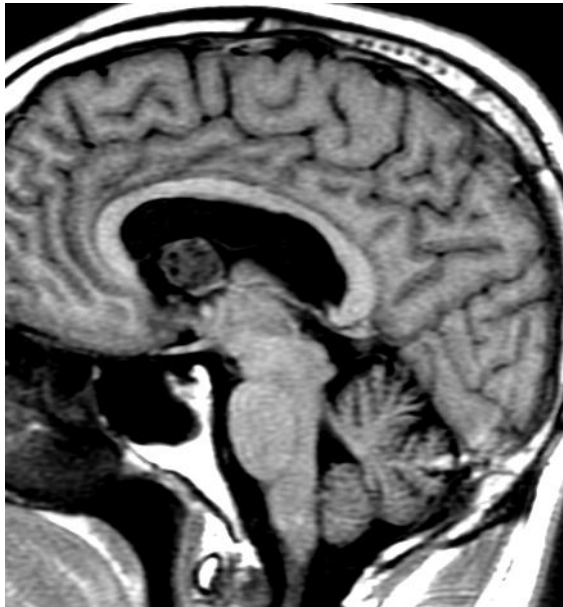

imagination at work

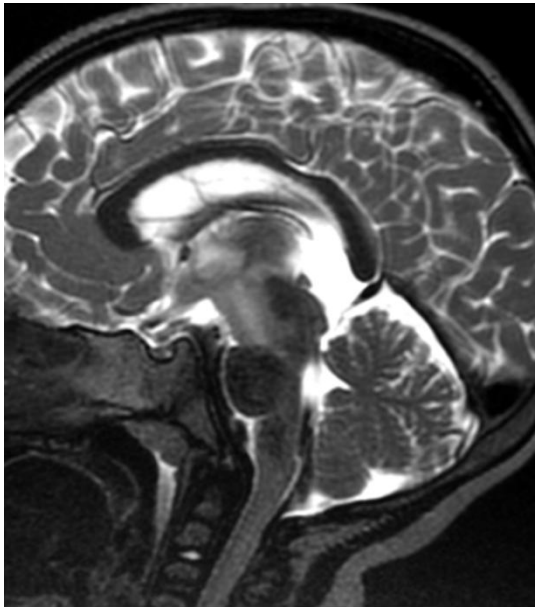
OSag T1Flair/OSag T2FSE



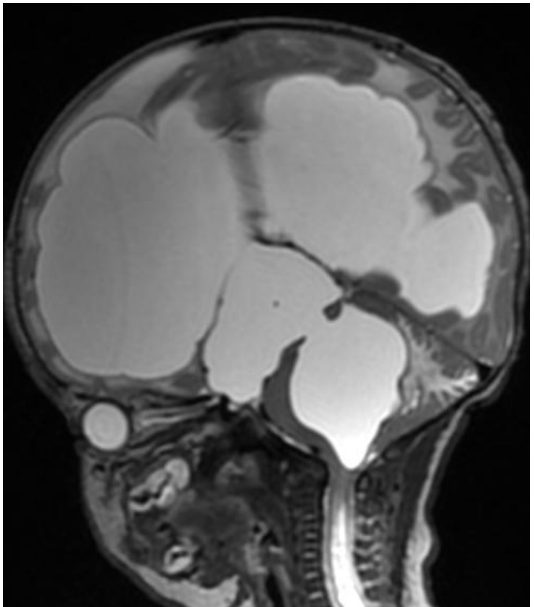
颅内占位



侧脑室占位

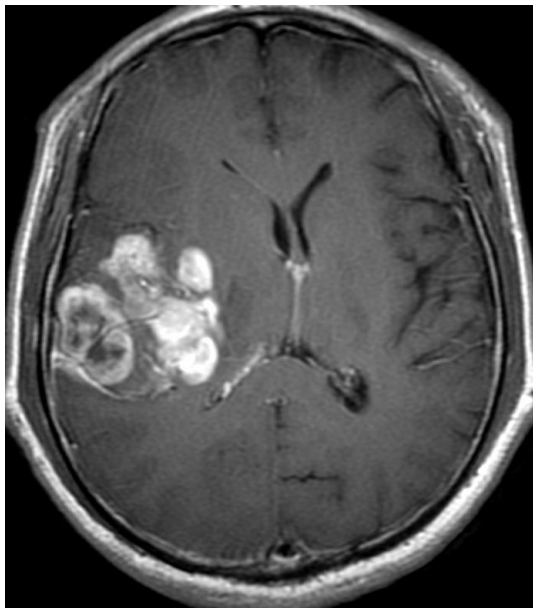


颅内占位



脑积水

OAx T1+C, OCor T1+C, OSag T1+C



扫描方法:

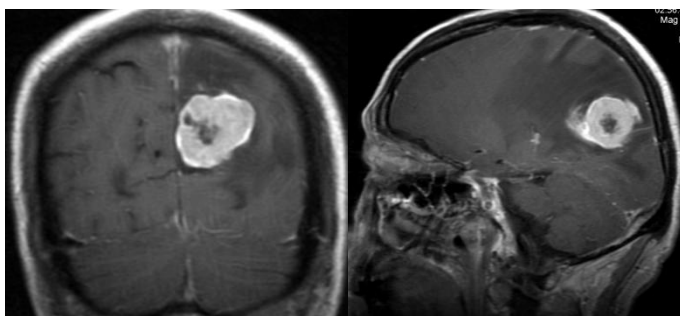
- 在轴位图像上平行于中线定位矢状面，垂直于中线定位冠状面。
- 可根据病变范围左右或前后移动定位线，或是全脑扫描。

图像参数特点:

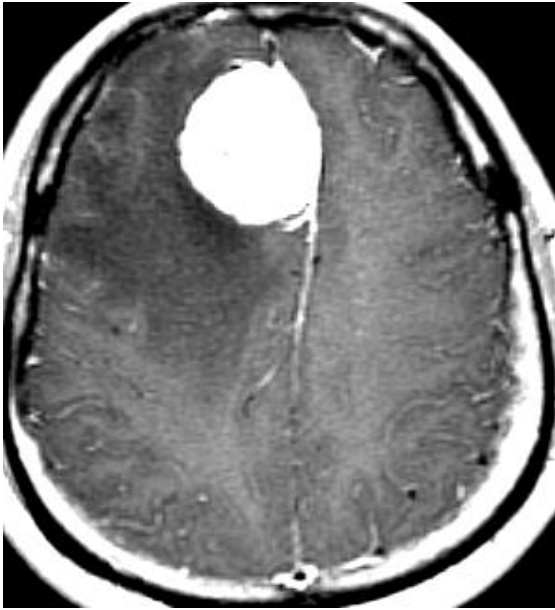- T1Flair使用一次采集。因T1flair序列SNR和灰白质对比度高，强化的病灶与白质之间的信号差异相对较小，强化血管的信号不明显当强化的病灶与颅骨靠近时，可选用脂肪抑制。
- 3T上可选择用T1SE序列，加MT磁化传递。MT可以抑制正常脑实质背景，突出显示强化的病灶。
- 3T上可选择用T1FSPGR序列，此序列可部分抵消血管搏动伪影。

临床应用:

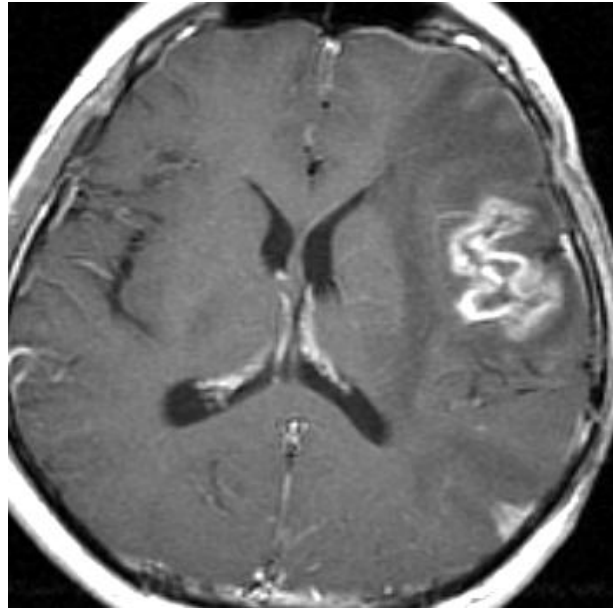
- 肿瘤性占位病变，了解血供情况。
- 肿瘤术后复查。
- 转移性病灶检查。
- 血管畸形等。



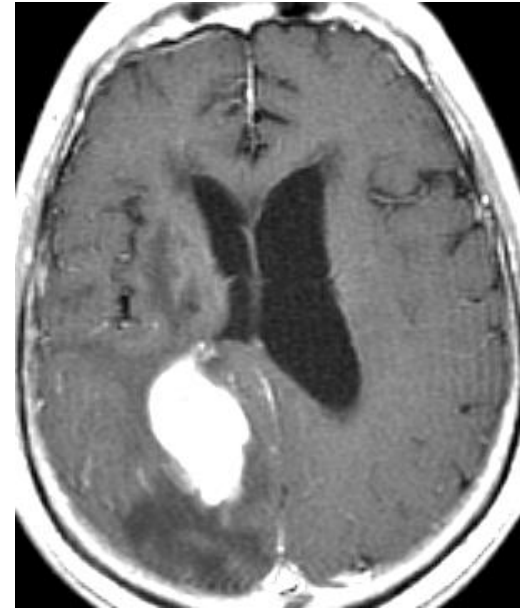OAx T1+C, OCor T1+C, OSag T1+C



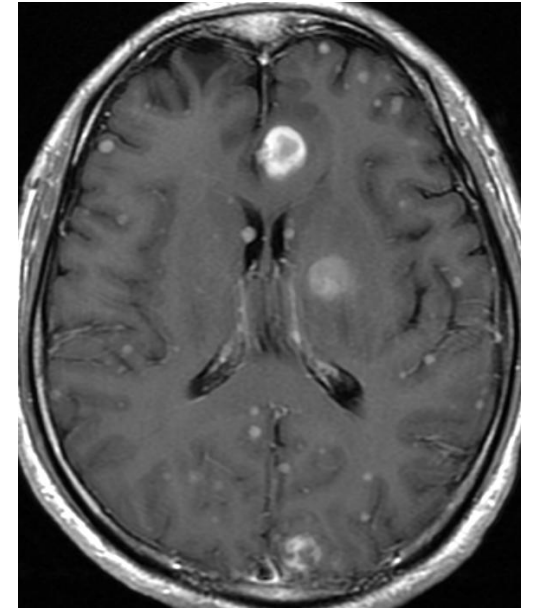
脑膜瘤T1+C



放射性脑坏死T1+C

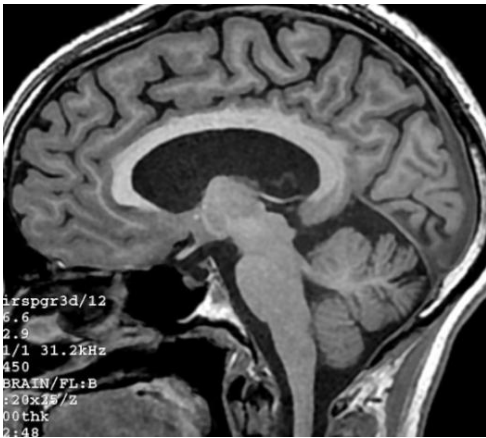
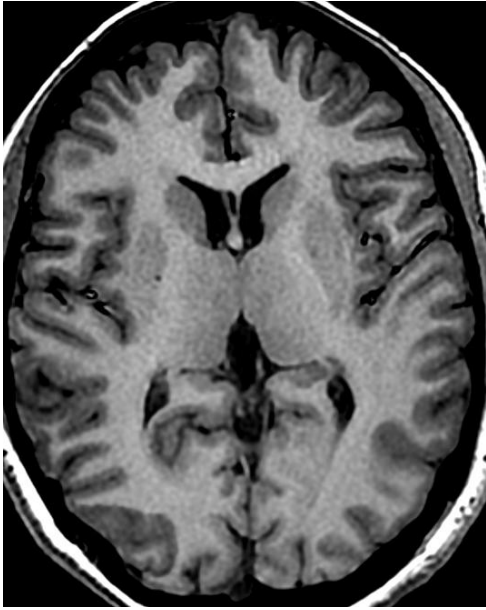


胶质瘤术后复发T1+C



肺癌脑转移T1+C

Ax 3D T1FSPGR/T1BRAVO+C



扫描方法:

- 在矢状面图像上全脑覆盖。
- 在全脑覆盖的基础上, 可选择矢状面定位。

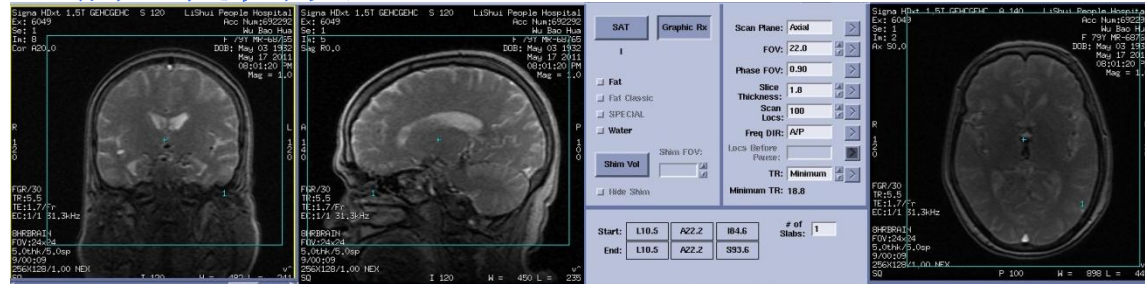
图像参数特点:

- TI时间350-450, 层厚1-1.4mm。
- 加ZIP2, 层数最大128; 不加ZIP2, 层数最大256。

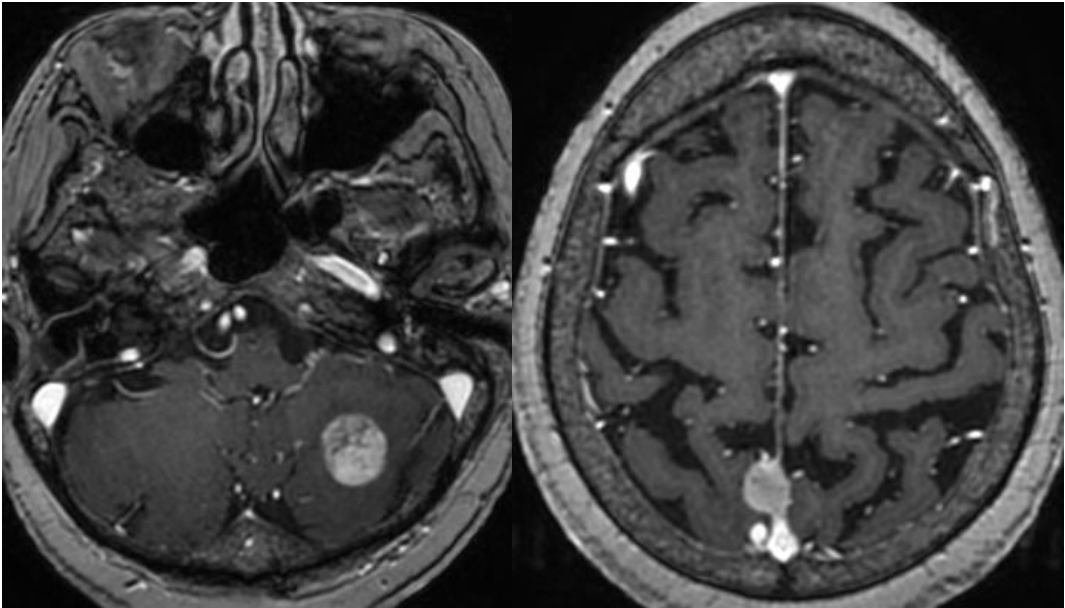
临床应用:

- 肿瘤性占位病变, 了解血供情况。
- 肿瘤术后复查。
- 转移性病灶检出。
- 血管畸形等。
- 此序列增强后亦可进行颅内静脉三维重建。

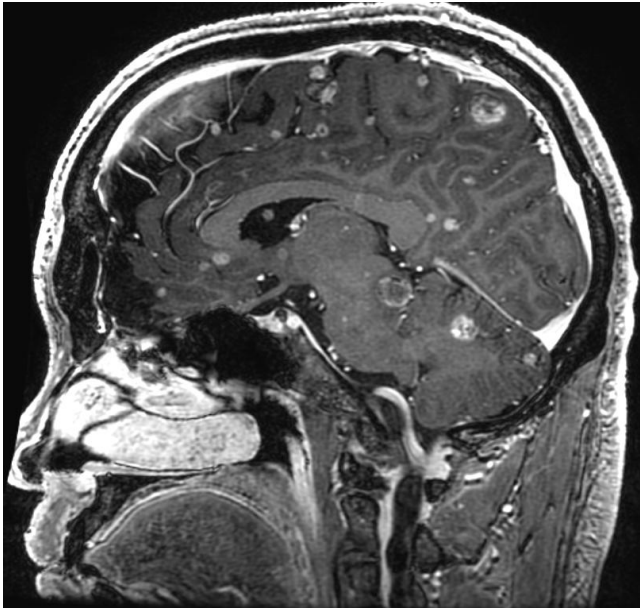
全脑3D定位方法



Ax 3D T1FSPGR/T1BRAVO+C



颅内多发转移病灶



肺癌多发脑转移

磁共振规范化扫描方案（3.0T）

---中华磁共振应用学院系列教材



imagination at work