

论 著

大网膜病变的CT诊断

1. 广东省第二中医院放射科
2. 广东深圳市龙岗区人民医院影像科
何卫¹ 向子云² 詹勇²
陈时洪² 叶四兴² 朱宇辉²
蔡汉寿²

【摘要】 **目的** 探讨大网膜常见病变的CT影像征象,为临床正确诊断提供依据。**方法** 经病理或临床证实的大网膜病变18例,术前均行多排螺旋CT平扫及增强检查。**结果** 大网膜病变表现为大网膜弥漫浸润性改变的为13例,实性及囊性肿块性病变4例,1例表现为膈疝。大网膜炎性感染性病变10例,肿瘤性病变7例。**结论** 侵犯大网膜的病变种类多样,临床和影像特征具有非特异性和重叠性,需要综合判断提高诊断准确性。

【关键词】 大网膜; 体层摄影术; X线计算机
【中图分类号】 R814.4; R74
【文献标识码】 A
***【基金项目】** 深圳市龙岗区科技局科重点资助项目(编号:PK2010003)
DOI: 10.3969/j.issn.1672-5131.2011.02.015

通讯作者:(518172)广东省深圳市龙岗区人民医院影像科 向子云

Computed Tomographic Findings of Greater Omenta Diseases

HE Wei¹, XIANG Zi-yun², ZHAN Yong², et al. 1. Department of Radiology, Second Traditional Chinese Medicine Hospital of Guangdong Province, Guangzhou 510095, China; 2. Department of Radiology, The people's Hospital of Longgang District, Shenzhen 518172

[Abstract] **Objective** To study the CT imaging findings of greater omenta diseases. **Methods** A total of 18 cases previously undergoing multi-slice computed tomography scan were confirmed by pathology and clinical data. **Results** Thirteen cases presented with diffuse and infiltrated changes in greater omenta. Solid and cystic masses were found in four cases. One case was diagnosed as diaphragmatic hernia. Ten cases were inflammatory and infectious diseases involving the greater omenta. Seven cases were tumor or tumor-like lesions. **Conclusion** Various pathologic processes can infiltrate the greater omenta. The clinical and imaging characteristics of these pathologic changes are non-specific and overlapping. **[Key Words]** Greater Omenta; Tomography; X-ray Computed

腹膜折叠而成的大网膜是防止腹腔疾病蔓延的重要屏障,而潜在性腔隙及孔道的存在又是疾病扩散的通道,常因感染、炎症、肿瘤、血管性及外伤性病变而受累。大网膜病变多无临床特异性症状和体征。随着多排螺旋CT技术的发展,使CT对网膜病变的细节显示更加清晰,可直观地分析大网膜疾病的表现及其病因,CT矢状位及冠状位重建有助于研究大网膜复杂的解剖结构、对大网膜疾病进行定位,判断其来源及蔓延发展的方式,为相应疾病的正确诊断提供了较为充分的技术支持。笔者收集了经病理及临床证实的大网膜病变18例,回顾性分析大网膜病变的CT影像特征。

资料与方法

收集2005-2009年手术病理或临床证实的病例18例,年龄24-79岁,平均52岁,其中男性10例,女性8例。临床表现为急性腹痛者6例,慢性腹痛或腹部不适者7例,恶心、呕吐伴消化不良者5例。

CT检查使用Siemens 4排及16排螺旋CT扫描仪完成,扫描范围自膈上至耻骨联合上方,扫描参数为:管电压120KV,管电流140mA,层厚5mm,间隔5mm,FOV35cm。部分病例重建至1-2mm层厚的薄层图像,在工作站上获得冠状位、矢状位及斜位多平面2D重建图像。

结 果

本组病例中,大网膜病变主要表现为多发弥漫浸润性改变,共13例,其中,表现为多发结节浸润的有7例,表现为网膜饼状增厚的有6例;实性及囊性肿块性病灶表现的有4例;1例表现为膈疝。

病理或临床证实的大网膜炎性感染性病变有10例,主要为胃肠穿孔、胆囊炎、阑尾炎所致的腹膜炎累及大网膜,以大网膜增厚伴片絮渗出为主要表现,均伴有腹腔积液,2例胃肠穿孔病例可见腹腔内积气。肿瘤性病变7例,其中大网膜转移瘤4例(图1),腹膜间皮瘤2例(图2),腹膜假性粘液瘤1例。膈疝1例。结核累及大网膜1例,伴有肠系膜根部淋巴结肿大(图3)。

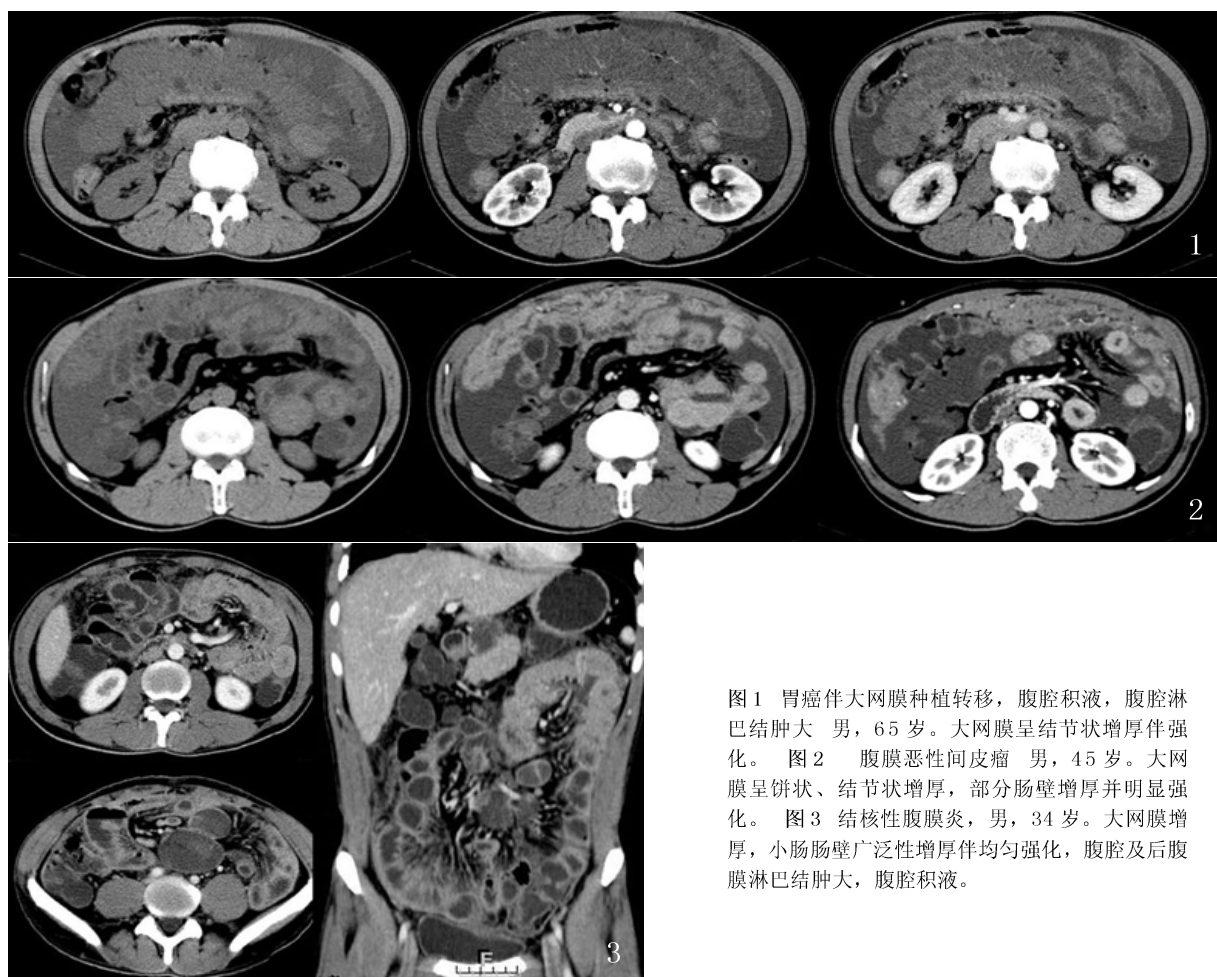


图1 胃癌伴大网膜种植转移, 腹腔积液, 腹腔淋巴结肿大 男, 65岁。大网膜呈结节状增厚伴强化。图2 腹膜恶性间皮瘤 男, 45岁。大网膜呈饼状、结节状增厚, 部分肠壁增厚并明显强化。图3 结核性腹膜炎, 男, 34岁。大网膜增厚, 小肠肠壁广泛性增厚伴均匀强化, 腹腔及后腹膜淋巴结肿大, 腹腔积液。

讨 论

3.1 大网膜的正常解剖及CT表现 网膜是与胃小弯和胃大弯相连的双层腹膜皱襞, 大网膜形似围裙覆盖于空回肠和横结肠前方, 左缘与胃脾韧带相连续, 折返的网膜相互融合形成四层腹膜结构, 其内有一潜在腔隙与小网膜囊相通, 大网膜前两层或后两层腹膜间含许多血管分支, 大网膜中有丰富的脂肪和巨噬细胞, 后者有重要防御功能, 随着大网膜在腹膜腔移动, 防止病变并控制其扩散。CT上, 大网膜表现为位于胃、横结肠及小肠前方宽度不等的脂肪带, 有时可见其内纤细血管影, 腹水存在时才可勾勒出大网膜脂肪层边缘, 多平面重建更有助于显示大网膜解剖形态^[1]。

3.2 大网膜病变的CT表现

3.2.1 炎性渗出性病变 最常见的炎性病变是化脓性腹膜炎, 往往继发于腹内脏器病变, 如胃肠道穿孔、坏疽性胆囊炎、阑尾或憩室炎、肾周脓肿等, 腹部术后继发感染也可导致, 基本病理变化充血、水肿、渗出及后期纤维化。CT表现为大网膜增厚, 密度增高, 可见多发絮状影, 将感染病灶包裹局限化, 网膜囊腹腔内积液。胃肠道穿孔病例还可见腹腔积气。另急性胰腺炎产生的炎性积液最初会积聚在网膜囊内, 继而向周围扩散, 相对较少有网膜的增厚渗出, 往往为肾周筋膜增厚。

特殊感染, 如结核, 累及大网膜时往往为腹腔其它部位播散所致, CT表现多样, 可为小点片状浸润高密度影, 或“污垢样”增厚, 呈境界不清的云絮状或蜂窝状改变,

或“网膜饼”, 即大网膜明显增厚呈软组织密度饼状, 以“污垢样”浸润最为多见。伴有肠壁增厚、肠系膜淋巴结轻度肿大伴环形强化、腹水等其它腹部征象时则更加支持结核的诊断。

罕见的感染如放线菌病, 常侵犯颈颜面部、胸部和腹盆腔等部位, 具有浸润特性, 倾向于侵犯正常解剖屏障。腹部CT表现为中心低密度的实性团块或囊壁不规则增厚、不均匀强化的囊性团块, 略有强化, 与肿瘤、结核有时难以区分^[2]。

3.2.2 肿瘤及肿瘤样病变 大网膜转移瘤较原发肿瘤多见, 多源于卵巢、胃、结肠、胰腺恶性肿瘤, 恶性黑色素瘤、乳腺癌及肺癌血行转移也较常见。CT征象主要为包括大网膜在内的腹膜增厚伴多发小结节, 增强后可强化, 与原发灶强化

方式类似，网膜增厚可为不规则结节状、饼状及囊性融合肿块型，以“网膜饼”多见，并多合并腹水[3]。

大网膜原发肿瘤不常见，包括间皮瘤、血管外皮细胞瘤、间质瘤、平滑肌瘤、脂肪瘤、神经纤维瘤、纤维瘤、平滑肌肉瘤、脂肪肉瘤和纤维肉瘤[4]。大网膜原发肿瘤的影像表现无特异性。良性肿瘤通常边界清晰，局限于网膜，恶性肿瘤常边界不清，侵犯周围结构。良恶性肿瘤均可表现为囊性或实性成分。常累及大网膜的囊性病变包括囊性淋巴管瘤、肠系膜囊肿、肠道重复囊肿、肠道囊肿和非胰腺假性囊肿。腹部淋巴管瘤表现为单房或多房性充满液体的肿块，薄壁，偶见分隔。

腹膜淋巴瘤单发于大网膜极其罕见，多合并腹膜后及肠系膜淋巴结肿大，肿大的淋巴结多密度均匀，强化均匀，可互相融合，而网膜受侵CT上表现为污垢样浸润、网膜饼或散在结节，缺乏特征性征象[5]。

腹膜间皮瘤是一种罕见病变，占有间皮瘤的12-33%，其CT表现各异，常有腹水、不规则或结节状腹膜增厚，肠系膜形状改变和肠壁增厚，受侵网膜既可表现为污点状轻微脂肪浸润，也可表现为散在网膜结节或网膜饼，恶性腹膜间皮瘤有时还可表现为上腹部巨大团块合并少量腹水和腹膜散在小结节[6]。

腹膜假性粘液瘤以逐渐增多的大量粘蛋白性腹水为特点，腹水常由于阑尾、脐尿管、卵巢、结直肠、胰腺、胃等可产生粘蛋白的良性或恶性肿瘤的破裂所致，CT上，腹膜假性粘液瘤表现为低密度，腹膜腔、网膜和肠系膜内常有分隔性积液[7]。内脏尤其是肝脏表面扇贝状压迹，是区分粘液性腹水和浆液性腹水的特征性CT表现，且粘液性腹水

内有时可见弧线状或小斑点状钙化。

3.2.3 血管性病变 大网膜扭转与节段性梗死，可引起急腹症。原发性扭转无明显诱因，继发性扭转多见，主要诱因包括疝、局限性粘连、剖腹手术或肿瘤。术前诊断较困难，临床体征和症状通常无特异性，可能与急性阑尾炎或胆囊炎表现相似。多发生于右侧腹部结肠与腹壁间，CT表现可与很多恶性病变的浸润相似，可以是网膜的轻度局限性模糊的软组织浸润，也可以是整个网膜的广泛性团块状肿胀，绕着血管旋转走行的脂肪组织可能是网膜扭转的特征性表现。Steinauer-Gebauer等认为CT显示从团块灶内向外延伸的血管影，沿前腹壁走行到胃体下缘，垂直于横结肠处，分散为许多小血管影表现，有助于诊断扭转[8]。

门脉高压性大网膜静脉曲张，晚期病例中较多见，患者大网膜、肠系膜往往多有水肿，网膜水肿表现多样，可为浸润性高密度模糊影，也可边界不清的肿块影，需与大网膜炎症、出血或肿瘤浸润等相鉴别。

3.2.4 外伤及其他病变 大网膜创伤性损伤多为穿刺伤所致，表现为局部大网膜内血肿，大网膜肿胀渗出，腹腔积血，往往合并其它脏器损伤。

大网膜疝，大网膜可经Morgagni孔疝入胸腔内，即胸骨后疝，是一种罕见的膈疝，好发于右侧靠近剑突后方的区域，儿童时多无症状，为偶然发现。外伤性膈疝多见于钝器伤，也可发生于锐器伤或医源性损伤，以左侧多见[9]。医源性膈疝通常是由于胸腹联合手术引起的，如食道癌的胃食管切除术，多排螺旋CT的矢状位及冠状位重建，可清楚显示大部分病例

的疝口、疝出器官及其并发症。

结 论

侵犯大网膜病变包括感染、炎症、肿瘤、血管病变及外伤等疾病，因其临床和影像特征有非特异性和重叠性，CT正确诊断有一定困难，需结合腹部CT所见及临床资料综合判断。多排螺旋CT冠、矢状位重建可提高大网膜解剖结构分辨和病变检出，熟悉大网膜解剖、网膜病变种类和各种疾病相对特征的CT表现对准确诊断和正确治疗非常有必要。

参 考 文 献

1. Yoo E, Kim JH, Kim MJ, et al. Greater and lesser omenta: normal anatomy and pathologic processes [J]. Radiographics. 2007, 27(3):707-720.
2. Pickhardt PJ, Bhalla S. Unusual nonneoplastic peritoneal and subperitoneal conditions: CT findings [J]. Radiographics. 2005, 25:719-730.
3. 李学胜, 宁刚, 鲍莉, 等. 卵巢癌术后复发及转移的MDCT表现及MPR的临床应用. 中国CT和MRI杂志[J], 2009, 7(5):54-57.
4. 要海勇, 杜变梅. 腹膜后、大网膜血管外皮瘤CT表现——附2例报告及文献复习[J]. 罕少疾病杂志. 2009, 16(5):16-18, 21.
5. Karaosmanoglu D, Karcaaltincaba M, Oguz B, et al. CT findings of lymphoma with peritoneal, omental and mesenteric involvement: Peritoneal lymphomatosis [J]. European Journal of Radiology. 2009, 71(2):313-317.
6. Gordon K, Lee WK, Hennessy O. Computed tomography manifestations of peritoneal diseases [J]. Journal of Medical Imaging and Radiation Oncology. 2005, 49(4):269-277.
7. 刘玉林, 陈宪, 张照喜, 徐宁. 腹膜假性黏液瘤的影像学表现[J]. 临床放射学杂志, 2005, 24(1):53-56.
8. Steinauer-Gebauer AM, Yee J, Lutoff MB, et al. Torsion of the greater omentum with infarction: the vascular pedicle sign [J]. Clin Radiol, 2001, 56(12):999-1002. 【收稿日期】2011-02-16
9. 金航, 闵鹏秋, 邓开鸿. 大网膜正常解剖及其病变的CT研究[J]. 放射学实践, 2003, 19(2):147-149.

大网膜病变的CT诊断

作者: [何卫](#), [向子云](#), [詹勇](#), [陈时洪](#), [叶四兴](#), [朱宇辉](#), [蔡汉寿](#)
 作者单位: [何卫\(广东省第二中医院放射科\)](#), [向子云,詹勇,陈时洪,叶四兴,朱宇辉,蔡汉寿\(广东深圳市龙岗区人民医院影像科\)](#)
 刊名: [中国CT和MRI杂志](#) **ISTIC**
 英文刊名: [CHINESE JOURNAL OF CT AND MRI](#)
 年, 卷(期): 2011, 09(2)
 被引用次数: 1次

参考文献(9条)

1. [Yoo E;Kim JH;Kim MJ Greater and lesser omenta:normal anatomy and pathologic processes](#) 2007(03)
2. [Pickhardt PJ;Bhalla S Unusual nonneoplastic peritoneal and subperitoneal conditions:CT findings](#) 2005
3. [李学胜;宁刚;鲍莉 卵巢癌术后复发及转移的MDCT表现及MPR的临床应用\[期刊论文\]-中国CT和MRI杂志](#) 2009(05)
4. [要海勇;杜变梅 腹膜后、大网膜血管外皮瘤CT表现--附2例报告及文献复习\[期刊论文\]-罕少疾病杂志](#) 2009(05)
5. [Karaosmanoglu D;Karcaaltincaba M;Oguz B CT findings of lymphoma with peritoneal,omental and mesenteric involvement:Peritoneal lymphomatosis\[外文期刊\]](#) 2009(02)
6. [Gordon K;Lee WK;Hennessy O Computed tomography manifestations of peritoneal diseases](#) 2005(04)
7. [刘玉林;陈宪;张照喜;徐宁 腹膜假性黏液瘤的影像学表现\[期刊论文\]-临床放射学杂志](#) 2005(01)
8. [Steinauer-Gebauer AM;Yee J;Lutolf ME Torsion of the greater omentum with infarction:the vascular pedicle sign\[外文期刊\]](#) 2001(12)
9. [金航;闵鹏秋;邓开鸿 大网膜正常解剖及其病变的CT研究](#) 2003(02)

本文读者也读过(10条)

1. [袁伟 大网膜病变引起腹腔内出血4例误诊分析\[期刊论文\]-泸州医学院学报](#)2006, 29(1)
2. [施子廷.姜平清.龙登飞. SHI Ziting. JIANG Pingqing. LONG Dengfei 急腹症大网膜病变CT表现\[期刊论文\]-临床放射学杂志](#) 2000, 19(9)
3. [陈明红 大网膜扭转误诊为急性阑尾炎3例分析\[期刊论文\]-浙江临床医学](#)2000, 2(9)
4. [金航.闵鹏秋.邓开鸿 大网膜正常解剖及其病变的CT研究\[期刊论文\]-放射学实践](#)2004, 19(2)
5. [张琨 右侧腹股沟斜疝致大网膜扭转1例\[期刊论文\]-四川医学](#)2000, 21(1)
6. [高君.张延峰.王保强.丁雪梅.柯山.孙文兵 胆总管腺肌症二例\[期刊论文\]-中华普通外科杂志](#)2008, 23(10)
7. [熊建群.黄季春. 谌谨环. XIONG Jianqun. HUANG Jichun. SHEN Jinhuan 超声诊断大网膜病变的初步评价\[期刊论文\]-中华超声影像学杂志](#)2000, 9(4)
8. [李胜.邹文远.石思李 CT诊断成人小肠及大网膜脐疝并嵌顿一例\[期刊论文\]-放射学实践](#)2010, 25(7)
9. [张新义.王思平 腹腔炎症并发大网膜扭转6例体会\[期刊论文\]-新疆医学](#)2002, 32(5)
10. [张卫.马慧.王惠慧 胆囊腺肌症超声诊断80例分析\[期刊论文\]-中国误诊学杂志](#)2008, 8(11)

引证文献(1条)

1. [於敏.龚道军.姜静华.厉学民 大网膜扭转1例报告\[期刊论文\]-中国实用外科杂志](#) 2013(2)

本文链接: http://d.wanfangdata.com.cn/Periodical_zgcthmri201102015.aspx