

· 病例报告 ·

左肾上皮样平滑肌瘤 1 例并文献复习

王翔 邓耀良 周立权

doi: 10.3870/j.issn.1674-4624.2011.03.016

肾脏上皮样平滑肌瘤临床罕见, 我院 2009 年收治 1 例, 现报告如下。

患者, 男, 25 岁。因“左腰痛 20 余天”于 2009 年 6 月 8 日入院。患者自述 2009 年 5 月中旬无诱因出现左腰部疼痛, 呈阵发性隐痛, 可自行缓解, 无尿频、尿急、尿痛, 无肉眼血尿等, 外院 B 超示左肾占位。既往无外伤、手术、输血史。查体: 生命征正常, BP 119/77 mmHg (1 mmHg = 0.133 kPa), 心肺无异常, 腹平软, 无压痛、反跳痛, 未触及包块, 双肾区无叩痛, 双输尿管行程区无压痛, 膀胱区无充盈及压痛。B 超检查: 左肾局部增大, 于肾实质上部见一实性回声团, 大小约 5.8 cm × 4.5 cm, 边界尚清, 形态欠规则, 内回声不均匀; CDFI: 实性回声团

内部见较高的血流信号。KUB+IVU 检查未见异常。CT 平扫见肿瘤大小约 4.9 cm × 4.4 cm × 6.0 cm, CT 值 42 HU, 密度均匀; 增强扫描病变强化不均匀, 病灶中央密度低, 不强化, 肾周围间隙清晰 (图 1~3)。术前诊断为左肾上极占位病变。行腹腔镜左肾上极部分切除术, 术中见左肾上极实质性占位, 表面光滑, 包膜完整, 与肾组织有分界。术后病理报告为左肾上皮样平滑肌瘤。镜下见肿瘤有完整包膜, 与周围肾组织分界清楚。肿瘤细胞呈圆形或多边形, 核圆形或卵圆形, 胞质丰富、红染或透亮, 间质血管丰富 (图 4)。免疫组化: Act(+), SMA(+), ASE 局灶性弱(+), CK(-), HMB45(-), S-100(-)。

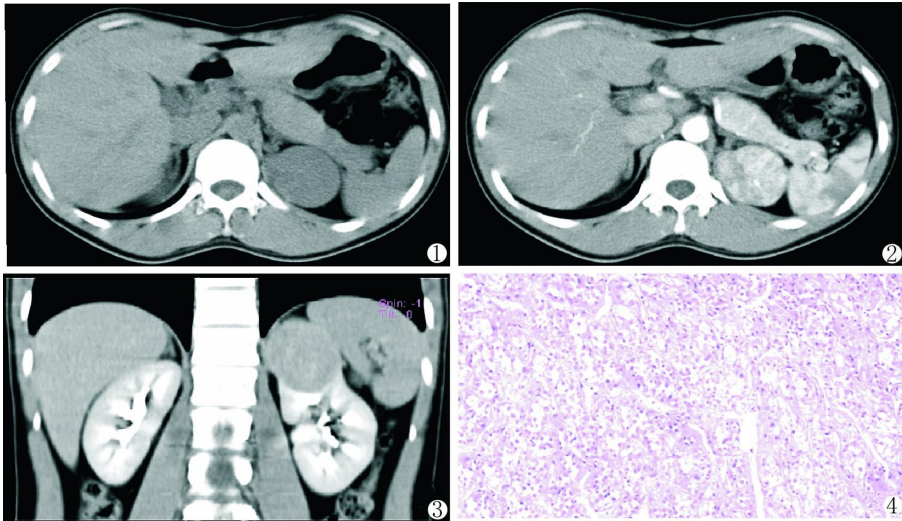


图 1 左肾上极一类圆形致密性肿块

图 2 增强扫描病变强化不均

图 3 肿块与周围肾组织边界较清

图 4 肿瘤细胞呈圆形或多边形, 核圆形或卵圆形, 胞质丰富、红染或透亮 (HE 染色, ×100)

讨论 上皮样平滑肌瘤又称平滑肌母细胞瘤, 是一种特殊类型的平滑肌肿瘤。首先由 Martin 等于 1960 年以“肌样瘤”报道 6 例; 1962 年 Stout 以“奇异性平滑肌瘤”报告了发生在胃部的此瘤 69 例。其名称有数十种, 1969 年 WHO 建议称其为“上皮样平滑肌瘤”。此瘤多发生于胃肠道、肠系膜、大网膜、纵隔、腹膜后及子宫等部位, 发生于肾脏罕见。李学松等^[1]报道 3 例肾脏平滑肌瘤, 肾脏平滑肌瘤通常发生

于肾脏含有平滑肌细胞的部位, 如肾包膜、肾盂、肾皮质血管等。目前多数学者将其分为良性平滑肌瘤的亚型和变异型, 在镜下分为平滑肌母细胞瘤型、透明细胞型和丛状微岛型三种亚型。上皮样平滑肌瘤的本质是肌源性肿瘤, 却表现出上皮样肿瘤的特征且形态分类复杂多样^[2]。上皮组织包括被覆上皮与腺上皮, 上皮组织良性肿瘤有乳头状瘤和腺瘤两种类型, 而根据腺瘤的组成成分或形态特点, 又可将之分为管状腺瘤、绒毛状腺瘤、囊腺瘤、纤维腺瘤及多形性腺瘤等。

本例发生在肾脏的表面, 并且明显外向凸起, 我们认为可能来源于肾包膜, 单靠 CT 表现定性诊断困难。肾脏良性

作者单位: 530021 南宁, 广西医科大学第一附属医院泌尿外科

通讯作者: 邓耀良, E-mail: dyk317@163.com

肿瘤发生率很低,特别是与肾细胞癌相比,肾脏良性肿瘤多数是偶然检测到或是尸检报告^[3]。Kanno 等^[4]总结 30 例肾脏平滑肌瘤,发现该病女性多见,占 77%。发病年龄 20~50 岁,平均 46 岁。在血管造影片上大多数通常表现为一个无血管或者是血管减少的肿块。CT 表现为囊性病变或者是实性病变或者是混合性病变,偶伴钙化^[4]。没有影像学研究能明确的将肾平滑肌瘤与其他诸如肾细胞癌、血管平滑肌脂肪瘤、嗜酸粒细胞腺瘤等肾肿瘤相区分^[5]。对于偶发的、外向生长的小的单一肾脏肿块而没有明确向周围浸润征象时,可以考虑诊断为肾平滑肌瘤^[6]。但是我们知道肾脏肿瘤常为恶性,所以在没有明确病理诊断时,治疗上应该以恶性肿瘤原则处理。

肾平滑肌瘤主要报道于尸检,相对罕见报道其临床表现,且到目前为止没有证明其具在活体有发生恶变的趋向,因此,具备良性的生物学行为和良好预后的临床过程^[5,7]。所以对于小体积的肾平滑肌瘤患者,可以进行保守观察。然而,当不能明确肾肿瘤病理性质,或观察期内肿瘤体积明显增大时,则应选择手术治疗。由于大部分肾平滑肌瘤都发生在肾包膜或者包膜下,所以即使是肿瘤直径大于 4 cm 的患者,也应采用腹腔镜下肾部分切除术。根治性肾切除手术应限于肿瘤侵犯并损害邻近组织的情况,或者当保留肾单位的手术在技术上不可行的情况下采用^[7-9]。

参 考 文 献

[1] 李学松,白龙伟,陈捷,等. 肾脏平滑肌瘤三例报告[J]. 中华

泌尿外科杂志, 2004, 25(10): 675.

- [2] 宋蔚青,陈晓端,陈建华. 子宫上皮样平滑肌瘤的临床病理观察[J]. 临床与试验病理学杂志, 2004, 20(1): 53-55.
- [3] Tamboli P, Ro JY, Amin MB, et al. Benign tumors and tumor-like lesions of the adult kidney. Part II: Benign mesenchymal and mixed neoplasms, and tumor-like lesions[J]. Adv Anat Pathol 2000, 7(1): 47-66.
- [4] Kanno H, Senga Y, Kumagai H, et al. Two cases of leiomyoma of the kidney [J]. Hinyokika Kyo, 1992, 38(2): 189-193.
- [5] Nagar AM, Raut AA, Narlawar RS, et al. Giant renal capsular leiomyoma: study of two cases[J]. Br J Radiol, 2004, 77(923): 957-958.
- [6] Romero FR, Kohanim S, Lima G, et al. Leiomyomas of the kidney: emphasis on conservative diagnosis and treatment [J]. Urology, 2005, 66(6): 1319.
- [7] Steiner M, Quinlan D, Goldman SM, et al. Leiomyoma of the kidney: presentation of 4 new cases and the role of computerized tomography[J]. J Urol, 1990, 143(5): 994-998.
- [8] Rege AS, Madiwale C, Omprakash R. Giant leiomyoma of the renal capsule presenting with hematuria: a case report and review [J/OL]. Int J Urol, 2004, 2(1)[2011-03-20]. <http://www.ispub.com/ostia/index.php?xmlFilePath=journals/iju/vol2n1/leiomyoma.xml>.
- [9] Andreou M, Drachenberg D, Macmahon R. Giant renal leiomyoma: a case report and brief review of the literature [J]. Can Urol Assoc J, 2009, 3(5): E58-E60.

(收稿日期: 2011-03-28)

(本文编辑: 熊钰芬)

· 病例报告 ·

原发性附睾腺癌 1 例报告并文献复习

汪益泉 黄红卫 刘祥

doi: 10.3870/j.issn.1674-4624.2011.03.017

原发性附睾腺癌在男性生殖系统肿瘤中较罕见,对其尚缺乏系统的研究。现将我院泌尿外科收治的 1 例原发性附睾腺癌患者的诊治过程报告如下,并结合相关文献进行复习讨论,旨在加深临床上对此病的认识。

患者,78 岁,发现右侧阴囊内肿物伴疼痛 2 年,肿物逐渐增大,间歇性疼痛不适,曾以“急性附睾炎”诊治,症状缓解后未行其他特殊处理。2007 年 6 月 9 日又因“右侧阴囊内疼痛”收住我院。入院查体:消瘦,贫血貌,浅表淋巴结未及肿大,心肺听诊无异常,腹平软,无压痛及反跳痛,右侧附睾头部位置可触及一质硬肿块,大小约 3.0 cm×2.0 cm,表面欠光滑,与右侧睾丸关系紧密,无明显触痛,透光试验阴性。辅助检查:血常规正常,肿瘤标志物 AFP、β-HCG、PSA、CEA 指标正常。B 超示右阴囊内可见 1.6 cm 液性暗区,右侧睾丸偏大;胸部正位片示右中肺纤维增殖灶。结核菌素试验阴性。在硬膜外麻醉下行右侧阴囊探查术。术中见右睾丸鞘

膜肥厚,肿块位于附睾头部,质硬,与睾丸紧密粘连,附睾头部失去正常形态,输精管增粗,睾丸形态正常,行根治性右侧睾丸、附睾切除术。术后病理报告:附睾管状腺癌,睾丸未见浸润,输精管切缘阴性;免疫组化:PLAP-OCT3/4(一),Cal-Mes(一),CEA(一),CK18、CK 提示腺癌(见图 1)。术后给予抗感染、止血、对症治疗,切口愈合良好,因患者高龄、体质差未进一步行放疗和化疗,顺利出院。

术后 3 个月随访,患者自诉右阴囊切口略有疼痛,睡眠、胃纳均可,大小便正常,体重增加 3 kg。术后第 6 个月随访,诉腹股沟区疼痛明显,睡眠、胃纳均差,体力、体重下降明显。术后第 8 个月随访,患者肿瘤已转移至肝脏、后腹膜、腔静脉等多处,已呈恶病质状态,全身器官衰竭死亡。

讨论 目前对于附睾腺癌的报告例数并不多,发病机制尚不清楚。男性生殖系统肿瘤中,阴囊及其内容物肿瘤 90% 以上来自睾丸,附件肿瘤(包括精索、附睾及睾丸鞘膜)不足 10%^[1]。原发性附睾肿瘤较罕见,在男性生殖系统肿瘤中仅占 2.5%^[2],其中恶性肿瘤不足 30%^[3]。Chauhan 等^[4]在 Medline 上检索发现,从 1924~2001 年,包括 Chauhan 自己报

作者单位: 324300 浙江省开化县人民医院泌尿外科

通讯作者: 汪益泉, E-mail: w2yq@sohu.com

©1994-2015 China Academic Journal Electronic Publishing House. All rights reserved. <http://www.cnki.net>