

多层螺旋 CT 及其多平面重建技术评价 颈部神经源性肿瘤的价值

罗德红 李琳 周纯武[#]

中国医学科学院 中国协和医科大学 肿瘤医院影像诊断科, 北京 100021

摘要 目的 探讨多层螺旋 CT 多平面重建 (MPR) 技术对评价颈部神经源性肿瘤的价值。**方法** 对比分析 34 例经手术及病理证实的颈部神经源性肿瘤的多层螺旋 CT 横断面及其 MPR 表现, 包括神经鞘瘤 23 例, 神经纤维瘤 5 例, 颈动脉体瘤 6 例。**结果** 神经鞘瘤 23 例, 肿瘤边缘规则, 肿物整体强化不明显, 内部均有斑驳状高、低混杂密度。颈动脉体瘤 6 例, 均位于颈总动脉分叉处, MPR 像均清晰直观显示肿瘤与颈动脉的关系。椎旁间隙肿瘤 16 例, 横断面图像显示肿瘤与椎间孔关系的敏感性、特异性、准确性分别为 72.7%、100%、81.3%, MPR 显示肿物与椎间孔关系的敏感性、特异性、准确性均为 100%。**结论** 多层螺旋 CT 扫描能明确颈部神经源性肿瘤的定性、定位诊断, 尤其是横断面图像结合 MPR 能全面直观地显示肿瘤与邻近血管、椎间孔和椎管的关系。

关键词 颈部神经源性肿瘤 多平面重建 体层摄影术 X 线计算机

中图分类号 R730.264/R814.43 文献标识码 A

Value of multi-slice spiral CT and multiplanar reconstruction in diagnosis of the cervical neurogenic tumor

Luo Dehong Li Lin Zhou Chunwu[#]

Department of Diagnostic Radiology, Cancer Hospital, CAMS & PUMC, Beijing 100021, China

Objective To evaluate the diagnostic value of multi-slice spiral CT and its multiplanar reconstruction (MPR) in the cervical neurogenic tumor. **Methods** Axial CT and MPR images of thirty-four cervical neurogenic tumors proved by surgery and pathology were analyzed, which included schwannoma (n=23), neurofibroma (n=5), carotid body tumor (n=6). **Results** 23 cases of schwannoma presented as well-circumscribed masses without obvious enhancement, all of schwannomas were heterogeneous in density with central insular speckled high and low attenuation. Six cases of carotid body tumor were all located at the carotid bifurcation, the relationship of the tumors with the carotid artery revealed clearly in MPR images. For 16 cases of neurogenic tumors located in the paravertebral space, the sensitivity, specificity and accuracy of the axial CT and MPR in demonstrating the relationship between tumors and the intervertebral foramen were 100% vs

[#] 通讯作者 (Corresponding author), e-mail: cjr. zhouchunwu@vip. 163. com

72.7%, 100% vs 100%, 100% vs 81.3%, respectively. **Conclusion** Multi-slice spiral CT provides diagnostic information for the cervical neurogenic tumors. MPR images are superior to axial CT images in evaluating the relationships among tumors, vessels and the intervertebral foramen or vertebral canal.

Key words cervical neurogenic tumor multiplanar reconstruction tomography, X-ray computed

Oncol Prog, 2006, 4 (2)

肿瘤影像诊断专栏

颈部神经源性肿瘤是颈部间隙的常见肿瘤，常规 CT 主要依靠横断面图像显示肿瘤的强化特征和肿瘤与周围组织的关系，进行定位及定性诊断^[1,2]。近年来，随着多层螺旋 CT (multi-slice computed tomography, MSCT) 在临床上广泛应用，其图像后处理技术在临床的应用也逐渐成熟，为术前准确定位及确定手术方式和途径提供了帮助。本文旨在探讨多层螺旋 CT 及其多平面重建 (MPR) 技术评价颈部神经源性肿瘤的价值。

1 材料与方法

2002 年 3 月 ~ 2005 年 10 月经手术、病理证实的颈部神经源性肿瘤 34 例，其中男 16 例，女 18 例。年龄 14 ~ 67 岁，中位年龄 45 岁。临床表现均为颈部无痛性肿物，触诊质硬，6 例有搏动感。病理诊断：神经鞘瘤 23 例，神经纤维瘤 5 例，颈动脉体瘤 6 例。

使用 GE Lightspeed Ultra 8 层螺旋 CT 扫描机，扫描范围自颅底至胸廓入口，部分延至上纵隔至气管分叉水平。扫描参数为螺距 0.875，扫描条件为 120 kV，180 mA。所有病例均行直接增强扫描，以高压注射器由肘前静脉注入 60% 泛影葡胺或含碘 300mg/ml 欧乃派克、优维显 100ml，注射流率 3.0ml/s，延迟 30 秒。对横断面扫描图像的原始数

据进行 1.25mm 层厚的重建，重建间隔 0.62mm。位于颈动脉间隙内肿物的冠状面、矢状面重组线分别在矢状面、冠状面上与患侧颈动脉长轴平行；位于椎旁间隙肿物的冠状面、矢状面重组线分别在矢状面、冠状面上与脊柱长轴平行。利用 MSCT 扫描机中的 batch MPR 软件进行 1mm 层厚、1mm 间隔的平均重组获得冠状面和矢状面图像。对于与椎间孔和椎管关系密切的肿物另在横断面图像上与患侧椎间孔平行方向做重组线，进行平均重组。

分析 CT 横断面、MPR 重建冠状面、矢状面、斜位图像，并与手术及病理结果进行对照。

2 结果

2.1 肿瘤的定性诊断

34 例中颈动脉间隙肿物 18 例，其中神经鞘瘤 12 例，颈动脉体瘤 6 例。椎旁间隙肿瘤 16 例，其中神经鞘瘤 11 例，神经纤维瘤 5 例。肿瘤最大横径为 1.5 ~ 15cm，中位数 4cm。

23 例神经鞘瘤中，最大横径为 2.5 ~ 6.0cm，中位数 3.5cm。无论位于颈动脉间隙或椎旁间隙，肿瘤边缘均规则，肿物整体强化不明显，CT 值为 11 ~ 99HU (颈部肌肉 CT 值 43 ~ 84HU)，周围呈低密度，内部为斑片状高密度区混杂斑片状低密度区 (图 1, 3)，1 例内部有多个囊变区。

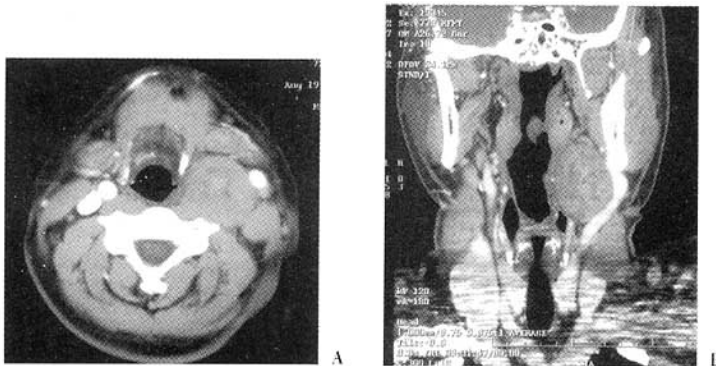


图 1 神经鞘瘤

图 A 肿瘤位于左侧颈动脉间隙，肿瘤整体无明显强化，与颈后三角区肌肉密度相仿，但肿物内部有斑驳样高、低混杂密度，肿物边缘规则，推压颈动、静脉向外侧移位；图 B 冠状面 MPR 重建像能直观显示肿瘤与血管的关系

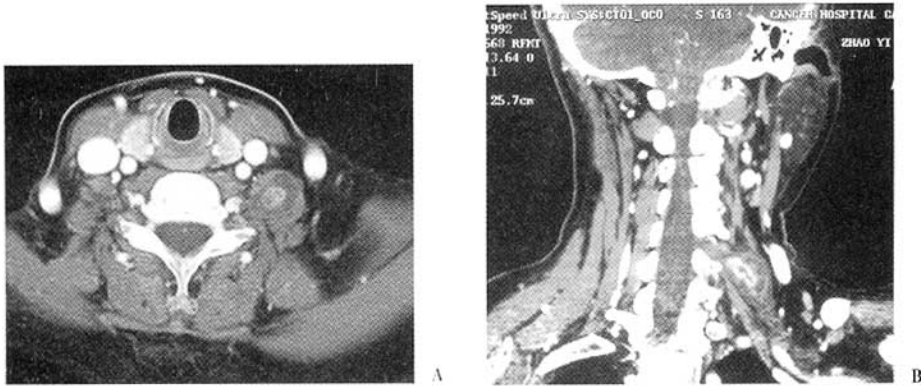


图3 神经鞘瘤

图 A 横断面示左侧椎旁肿瘤，密度不均匀，内有斑片状高密度区，肿瘤与椎间孔关系密切，椎间孔未见明确扩大；图 B MPR 重建冠状面像示肿瘤邻近椎间孔扩大，但椎管内未见明确肿瘤征象，术中证实肿瘤侵犯神经根部，未侵入椎管

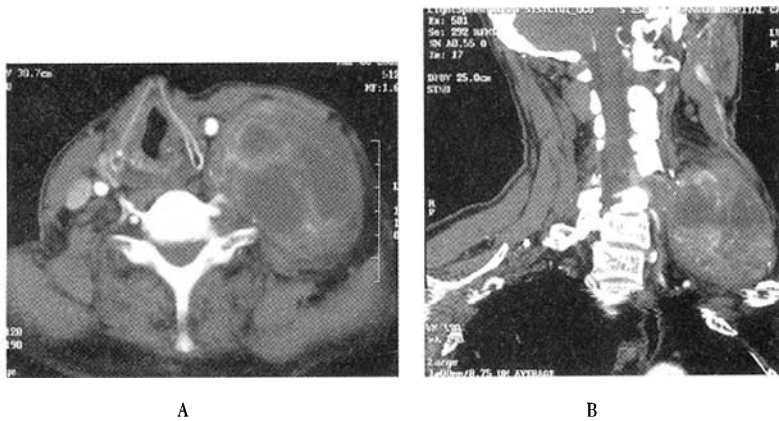


图4 神经纤维瘤

图 A 横断面扫描示肿物位于左侧椎旁间隙，密度不均匀，有多个囊变区，左侧椎间孔扩大；图 B MPR 重建冠状面像示肿瘤侵入椎间孔达椎管内

5 例神经纤维瘤，肿瘤最大横径为 3.0 ~ 8.0cm，中位数 5cm。3 例边缘规则，2 例不规则，无明显强化，CT 值为 22 ~ 87 HU（颈部肌肉 CT 值 53 ~ 83 HU），内部密度不均匀，其中 1 例为高、低混杂密度，2 例有囊变（图 4）。

6 例颈动脉体瘤肿瘤最大横径为 1.5 ~ 4.0cm，中位数 3.0cm，均位于颈总动脉分叉处，增强扫描后明显强化（图 2），与颈部大血管密度相仿，CT 值为 89 ~ 257HU（颈部肌肉 CT 值 52 ~ 85 HU），内

部有散在裂隙状低密度区，肿瘤周围有较多迂曲血管。

2.2 肿瘤与周围重要结构的关系

位于颈动脉间隙神经鞘瘤 12 例，均位于颈动、静脉内侧，横断面及 MPR 均显示肿物压迫颈动、静脉外移，MPR 直观地显示肿瘤全程与颈动、静脉的关系（图 1），2 例位于颈总动脉与颈内静脉之间，可见颈动、静脉分离，手术、病理证实为迷走神经来源肿瘤。

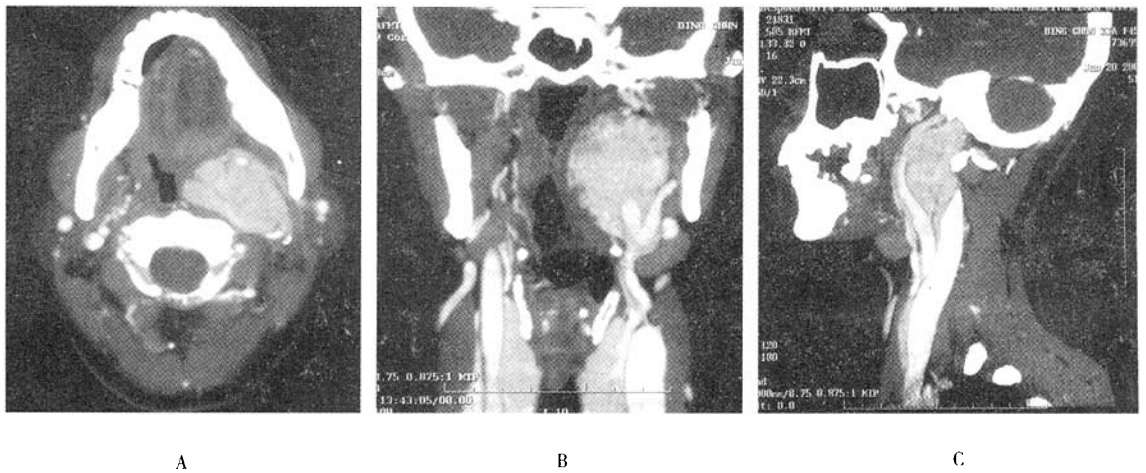


图 2 颈动脉体瘤

图 A 肿瘤位于左侧颈动脉间隙颈总动脉分叉处，明显强化，内部密度不均匀，包绕颈部血管；

图 B、C 清晰显示肿瘤包绕颈内动脉

附表 横断面、MPR 图像评价椎旁间隙神经源性肿瘤与椎间孔的关系

	真阳性	真阴性	假阳性	假阴性	敏感性 (%)	特异性 (%)	准确性 (%)
横断面	8	5	0	3	72.7	100	81.3
MPR	11	5	0	0	100	100	100

6 例颈动脉体瘤，均位于颈动脉分叉处，使颈动脉分叉角度明显增大，2 例肿物包绕颈内动脉，1 例肿物包绕颈总及颈内、外动脉，横断面均显示肿瘤与颈动脉的关系 (图 2A)，但 MPR 尤其是 MPR 矢状面像清晰地显示颈总动脉分叉角度增大，颈内、外动脉分离及其与肿瘤的关系 (图 2B、C)。

椎旁间隙肿瘤 16 例，手术证实肿瘤侵入椎间孔 11 例，其中神经鞘瘤 7 例，神经纤维瘤 4 例。横断面显示肿瘤侵入椎间孔 8 例 (图 4A)，3 例由于椎间孔扩张不明显而未能显示肿瘤侵入椎间孔内 (图 3A)，敏感性为 72.7%，特异性 100%，准确性 81.3%，MPR 全部准确显示肿物与椎间孔的关系 (图 3B、4B)，敏感性、特异性、准确性均为 100% (附表)。2 例神经鞘瘤呈“哑铃状”跨椎管内外生长，邻近骨质呈压迫性改变，椎间孔扩大，椎管内可见强化肿物影。

3 讨论

颈部神经源性肿瘤多起源于颈部周围神经 (迷走神经和交感链)，9~12 对脑神经或颈丛、臂丛神经，故肿瘤多发生于颈动脉间隙及椎旁间隙。颈动脉间隙内的淋巴结、神经、血管的病变可根据其解剖部位及结构改变进行准确诊断^[1-3]。椎旁间隙内的重要结构是臂丛神经，在前、中斜角肌之间走行^[3]。

颈动脉间隙神经鞘瘤多起自交感神经和迷走神经，肿瘤表面光滑，有完整包膜。文献报道^[2,3]，肿物密度低，内部呈栅栏状或云雾状、岛状的高密度区或呈混杂密度为神经鞘瘤的特征性密度变化，本组病例均有相似表现。病理基础为肿瘤内包含的两种神经组织——Antoni A 型 (高密度) 和 Antoni B 型 (低密度) 的构成比不同所致^[3]。迷走神经肿瘤

典型表现是颈动、静脉分离；交感神经来源肿瘤常使颈内、外动脉和颈内静脉向外移位。因此颈部大血管空间走行的改变可提示肿瘤的来源^[2]。

颈动脉体瘤多位于颈动脉分叉处，治疗方法主要为手术切除，由于该肿瘤富含血管，周围结构复杂，术后并发症较多，故术前的准确诊断至关重要。尽管横断面图像亦能明确显示肿瘤与血管的关系，但由于增强后肿物显著强化，有时难以分辨强化的肿瘤与相邻血管。MPR 重建图像立体直观地显示了肿瘤与血管的关系，尤其在矢状面图像上可清楚显示颈动脉分叉处肿瘤使颈动脉分叉角度增大，颈内、外动脉分离，不仅增加了诊断信心，而且有利于手术方案的拟定。本组 2 例颈动脉体瘤包绕颈内动脉，1 例肿物包绕颈总及颈内、外动脉，横断面及 MPR 均准确显示，但 MPR 显示肿瘤与血管的关系更直观。

椎旁间隙神经源性肿瘤起源于脊神经和臂丛神经根，横断面表现为椎旁肿物，伸入椎管内可引起椎间孔扩大，部分椎旁肿物可在椎管内、外呈“哑铃型”生长，局部颈椎骨质呈压迫性骨质缺损改变。在临床中，正确判断肿瘤是否伸入椎间孔对于选择手术方式很有价值，椎旁间隙肿瘤若术前诊断

肿瘤通过椎间孔侵入椎管内，术中需将椎间孔扩大，显示椎管内肿瘤，除去椎间孔周围的骨质。在保护神经干的前提下，尽可能将肿瘤完全剥离^[5]。因此，术前判断有无椎间孔及椎管内受侵直接影响手术方案的制定。横断面扫描存在部分容积效应，一些肿物伸入椎间孔未引起椎间孔扩大，横断面显示并不明确。本组手术、病理证实肿瘤侵入椎间孔 11 例，横断面仅显示其中的 8 例。MPR 重建可从不同角度观察肿物与椎间孔的关系，立体并直观地观察肿物伸入椎间孔的情况，尤其是以平行于患侧椎间孔方向做重组线，显示最为清晰，本组 MPR 重建图像均清晰显示肿物与椎间孔的关系。

横断面 CT 扫描能明确显示肿瘤的强化特征和肿瘤与周围组织的关系，从而推断肿瘤的来源，进行肿瘤的定性诊断已不困难。MSCT 由于具有扫描速度快，纵轴空间分辨率高等优点^[6]，多层螺旋 CT 多平面重建* (MPR) 的冠状位、矢状位、斜位能多角度直观显示颈部肿瘤与血管和骨骼的关系，因此，横断面图像结合 MPR 能更明确地显示肿瘤与邻近颈部结构尤其是与颈部血管和椎间孔及椎管内的关系，对判断肿瘤能否切除、选择外科手术入路有重要意义。

参 考 文 献

1. Silver AJ, Mawad ME, Hilal SK, et al. Computed tomography of the carotid space and related cervical spaces. Part II: Neurogenic tumors. *Radiology*, 1984, 150:729
2. 罗德红, 石木兰. 颈部神经源肿瘤的 CT 诊断. *临床放射学杂志*, 1999, 18:333
3. 顾雅佳, 王玖华, 陈彤箴. 颈部神经鞘瘤的 CT 表现及其病理基础. *中华放射学杂志*, 2000, 34:551
4. Silver AJ, Mawad ME, Hilal SK, et al. Computed tomography of the carotid space and related cervical spaces (Part I: Anatomy). *Radiology*, 1984, 150:723
5. 汤钊猷. 现代肿瘤学. 上海医科大学出版社, 2000, 1455
6. Rubin GD, Shiau MC, Schmidt AJ, et al. Computed tomography: Historical perspective and new state - of - the - art using multi detector - row helical computed tomography. *JCAT*, 1999, 23:83

多层螺旋CT及其多平面重建技术评价颈部神经源性肿瘤的价值

作者: [罗德红](#), [李琳](#), [周纯武](#), [Luo Dehong](#), [Li Lin](#), [Zhou Chunwu](#)
作者单位: [中国医学科学院, 中国协和医科大学, 肿瘤医院影像诊断科, 北京, 100021](#)
刊名: [癌症进展](#) **ISTIC**
英文刊名: [ONCOLOGY PROGRESS](#)
年, 卷(期): 2006, 4(2)
被引用次数: 1次

参考文献(6条)

1. [Silver AJ;Mawad ME;Hilal SK](#) [Computed tomography of the carotid space and related cervical spaces.Part II:Neurogenic tumors](#) 1984
2. [罗德红;石木兰](#) [颈部神经源肿瘤的CT诊断](#)[期刊论文]-[临床放射学杂志](#) 1999(6)
3. [顾雅佳;王玖华;陈彤箴](#) [颈部神经鞘瘤的CT表现及其病理基础](#)[期刊论文]-[中华放射学杂志](#) 2000(8)
4. [Silver AJ;Mawad ME;Hilal SK](#) [Computed tomography of the carotid space and related cervical spaces \(Part I:Anatomy\)](#) 1984
5. [汤钊猷](#) [现代肿瘤学](#) 2000
6. [Rubin GD;Shiau MC;Schmidt A J](#) [Computed tomography:Historical perspective and new state-of-the-art using multi detector-row helical computed tomography](#)[外文期刊] 1999(Suppl 1)

本文读者也读过(10条)

1. [孙国柱. 张庆俊. 张更申. SUN Guo-zhu. ZHANG Qing-jun. ZHANG Geng-shen](#) [家兔脊髓空洞症致脊柱侧弯发生的机制](#)[期刊论文]-[中华实验外科杂志](#)2006, 23(1)
2. [阮宏莹. 杨宝琦. 林鹏. 吴胜勇](#) [多层螺旋CT在诊断颈部肿瘤中的应用](#)[期刊论文]-[耳鼻咽喉-头颈外科](#)2001, 8(5)
3. [梁颖](#) [多层螺旋CT及其后处理技术在颈部肿瘤中的应用研究](#)[学位论文]2003
4. [徐文彪. 刘立炜. XU Wen-biao. LIU Li-wei](#) [儿童颈部淋巴管瘤的CT表现](#)[期刊论文]-[广州医学院学报](#)2006, 34(4)
5. [沈光建. 邹咏文. 许民辉. Chiari I](#) [型畸形发病机理探讨](#)[期刊论文]-[中国脊柱脊髓杂志](#)2001, 11(3)
6. [魏长亭. 李新华. Wei Changting. Li Xinhua](#) [颈部淋巴管瘤的CT诊断](#)[期刊论文]-[CT理论与应用研究](#)2001, 10(1)
7. [戴志龙. 李金保. 姚丽霞. 李海龙](#) [不典型部位骨纤维异常增殖症的螺旋CT影像学表现\(附36例报告\)](#)[期刊论文]-[医学影像学杂志](#)2006, 16(8)
8. [李海峰. 阮狄克. 王亦舟. I](#) [型神经纤维瘤病颈椎后凸畸形的研究进展](#)[期刊论文]-[中国脊柱脊髓杂志](#)2006, 16(3)
9. [杜丽洁. 郑玄中](#) [骨纤维异常增殖症的影像学分析](#)[期刊论文]-[山西医药杂志](#)2005, 34(4)
10. [赵科. 罗洪. 吴亚东. 王荣品. CTA](#) [在颈部肿瘤诊治中的价值](#)[期刊论文]-[吉林医学](#)2010, 31(27)

引证文献(1条)

1. [李二妮. 罗德红. 赵晶. 薛梅. 王振常. 周纯武](#) [颈部周围神经源性肿瘤的CT表现](#)[期刊论文]-[当代医学](#) 2009(20)

本文链接: http://d.wanfangdata.com.cn/Periodical_azjz200602005.aspx