

磁共振规范化扫描方案（3.0T）

---中华磁共振应用学院系列教材

男性盆腔



imagination at work

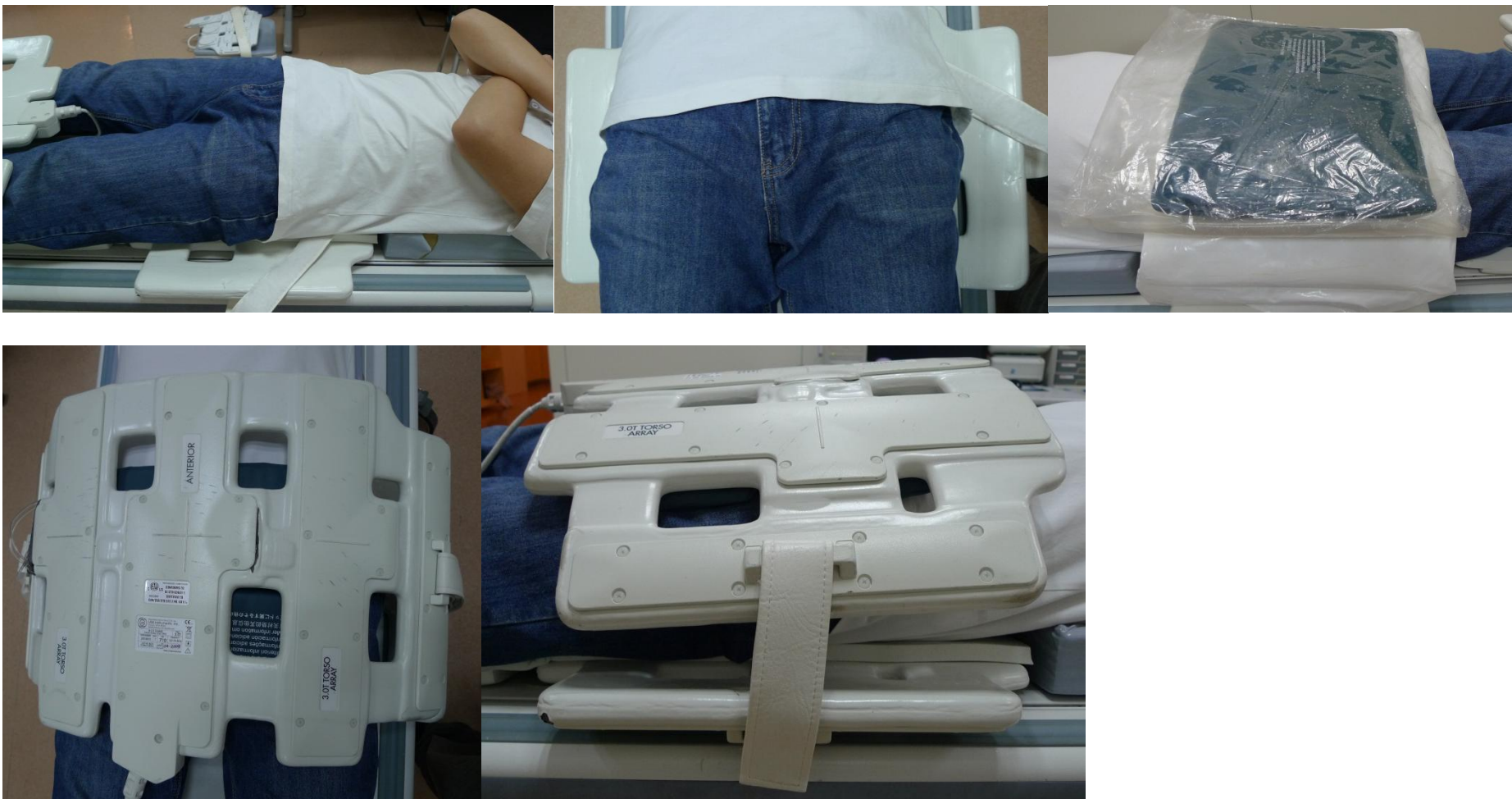患者摆位:

1. 扫描前, 禁食禁水四小时
2. 仰卧位, 脚先进, 身体左右居中, 两手交叉置于前胸壁
3. 线圈的中心正对耻骨联合, 下腹部垫以海绵垫, 并束紧前后片线圈压迫小腹以抑制呼吸运动, 不需要前片线圈的支架
4. 如果不是指定检查膀胱, 则将尿排空以消除膀胱蠕动伪影

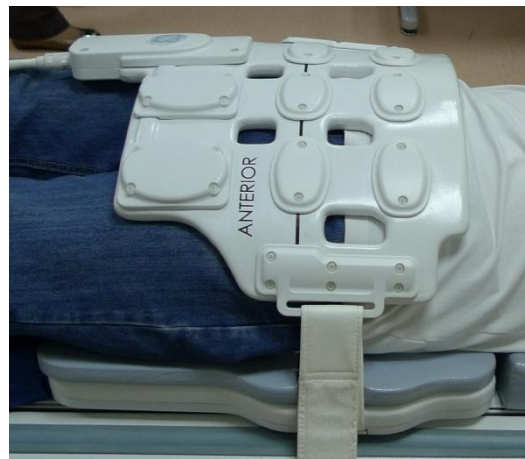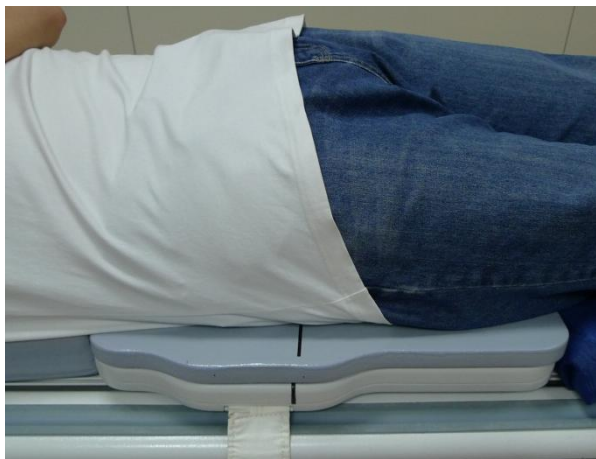男性前列腺规范化扫描方案:

1	3-pl Loc	三平面定位	
2	Ax T2 fs FRFSE	横断面脂肪抑制T2扫描	
3	Ax DWI b=1500	横断面高b值弥散扫描	
4	Ax T1FSE	大范围横断面T1WI	
5	OCor fs T2FSE	冠状面压脂T2	
6	OSag fs T2FSE	矢状面压脂T2	
7	Ax LAVA Mask	横断面LAVA蒙片	
8	Dyn Ax LAVA+C	横断面LAVA动态增强	
9	Cor LAVA+C	冠状面LAVA动态增强	
10	Sag LAVA+C	矢状面LAVA动态增强	

摆位照片:



摆位照片:

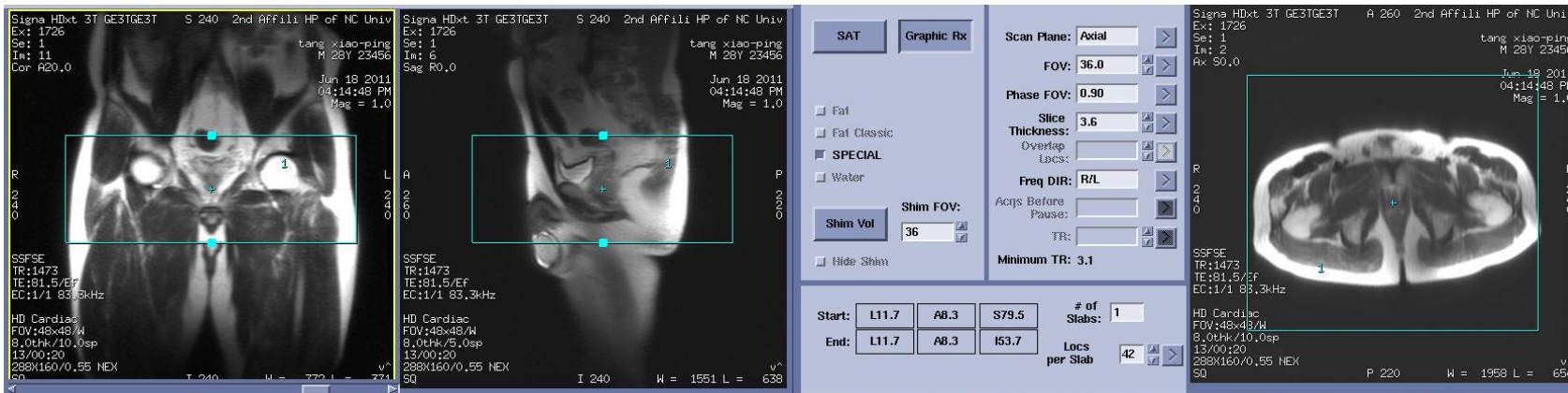

3-pl Loc

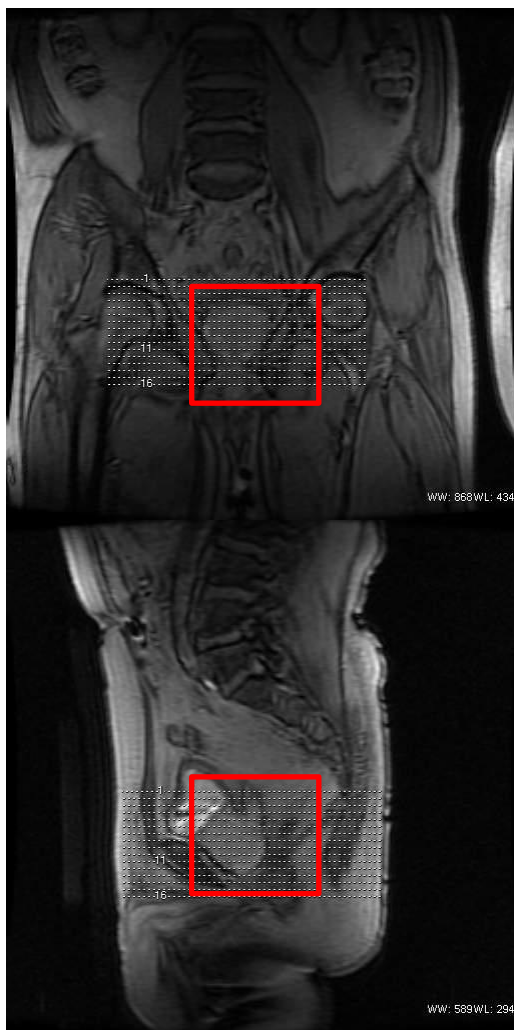
三平面定位图像上观察前列腺既不能偏上也不能偏下，确保前列腺位于线圈的中心。

三平面定位图像:

校准扫描定位方法图像:



Ax T2 fs FRFSE



扫描方法:

- 在矢状面上定位，包全精囊腺和前列腺。
- 加局部匀场

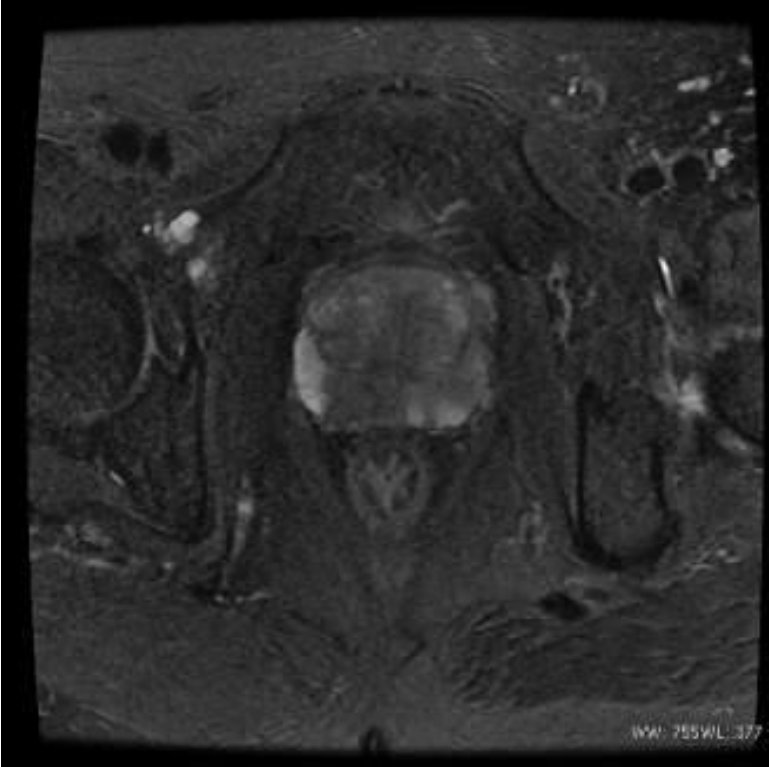
图像参数特点:

- 中央腺体为中低信号，外周带呈明显高信号。

临床应用:

- 检查前列腺内病变，有无包膜侵犯，有无精囊腺侵犯，局部有无淋巴结转移
- 有助于观察前列腺外周带信号异常改变，缺点是对前列腺包膜显示不佳；如果有低信号改变，则加做常规T2WI，若其侵犯包膜，则为前列腺癌

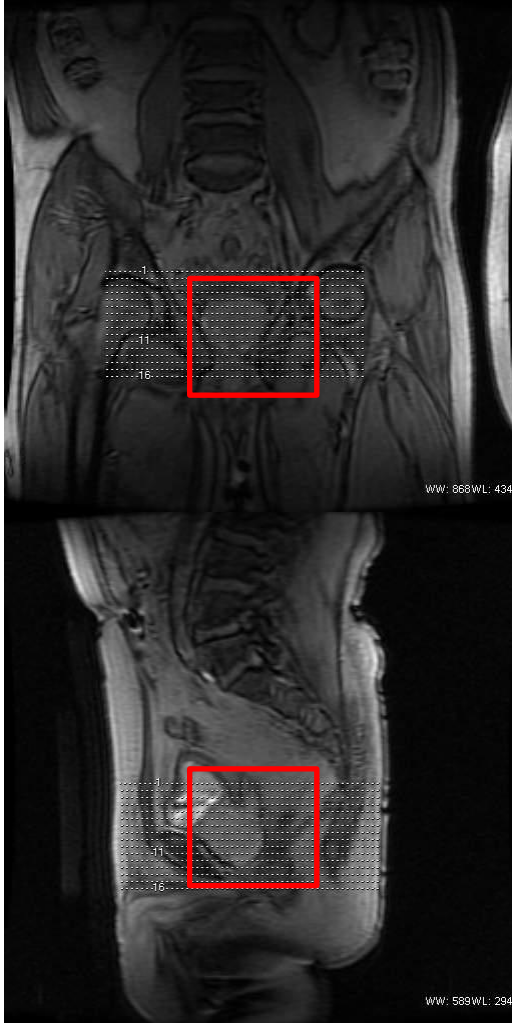
Ax T2 fs FRFSE, 病例



前列腺癌

前列腺增生

Ax DWI



扫描方法:

- 在矢状面上定位，包全精囊腺和前列腺，可以直接Copy T2WI的定位线，以便与常规图像对比，但是注意加大FOV以防卷褶伪影
- 加局部匀场

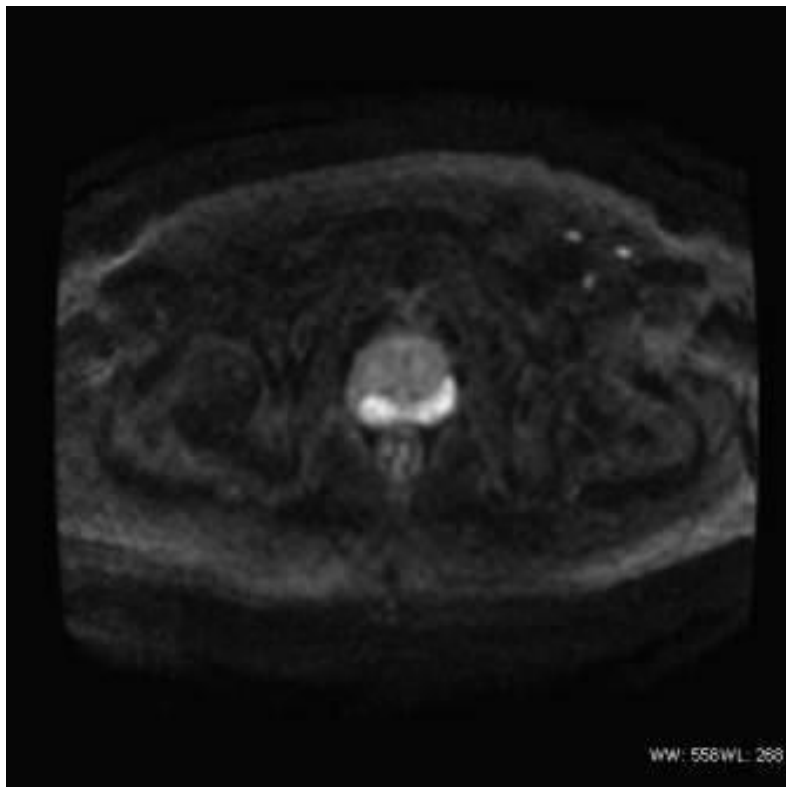
图像参数特点:

- 高b值对前列腺癌显示更敏感，但是信噪比会明显下降，权衡二者选择合适的b值

临床应用:

- 正常前列腺外周带含有丰富的腺体和腺管结构，水分子扩散运动比较自由，ADC值较高；前列腺癌一般由众多细小、排列紧密的肿瘤上皮构成，间质成分很少，含水量少，肿瘤上皮细胞的核浆比明显大于正常细胞
- 肿瘤细胞恶性增殖，导致细胞外间隙受压、扭曲和变小，导致细胞外间隙的水分子扩散运动受到限制。二者共同作用下，肿瘤区水分子含量下降及扩散运动能力降低，ADC值减小

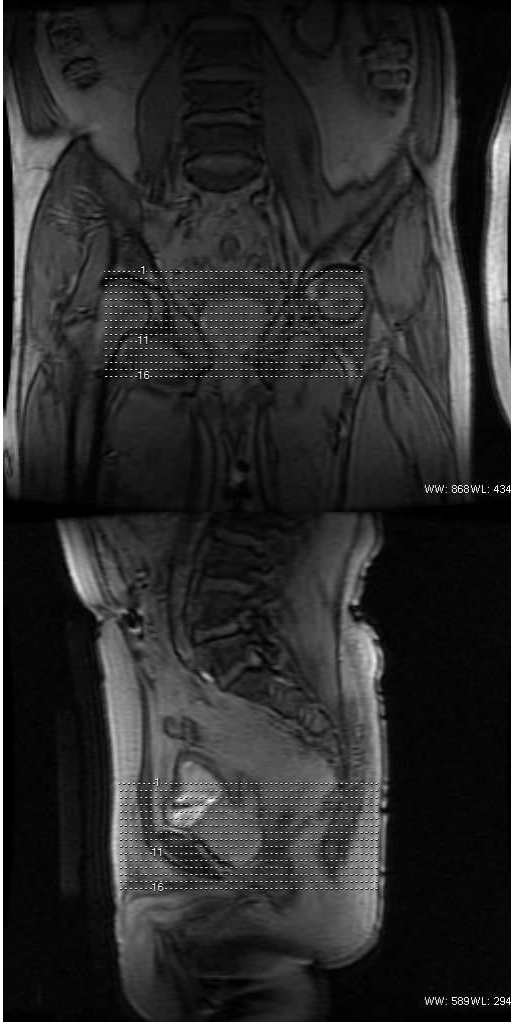
Ax DWI, 病例



前列腺癌

前列腺增生

OAx T1WI FSE Full



扫描方法:

- 在矢状面上定位, 包全整个骨盆
- 不要直接Copy T2WI的定位线

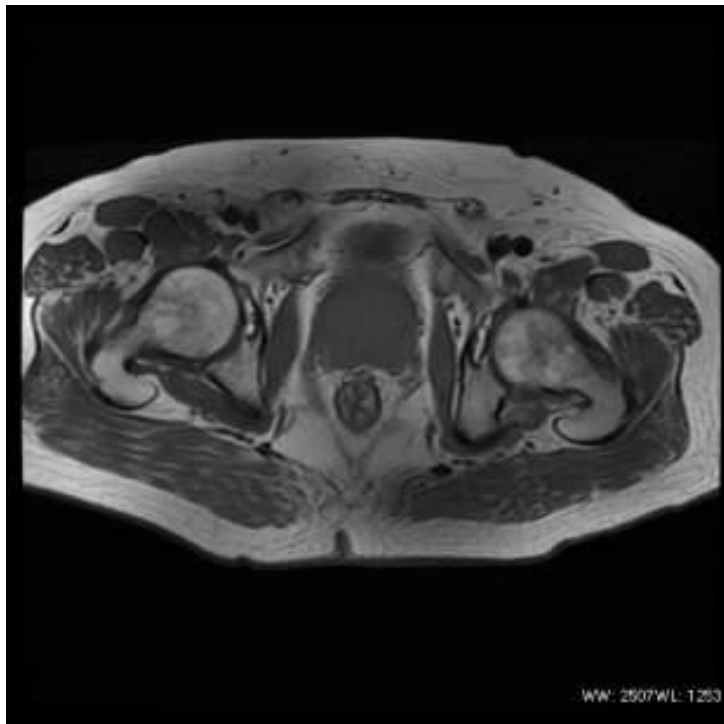
图像参数特点:

- 前列腺为中低信号

临床应用:

- 该序列对前列腺内部信号显示不佳, 故不做局部小范围的高分辨率图像
- 前列腺癌易发生骨转移, 故做大范围盆腔扫描, 以观察前列腺有无出血, 有无腰骶椎骨转移, 有无淋巴结转移
- 有学者认为, 可用FSPGR DUAL替代该序列, 因其可以更好地显示骨转移和淋巴结转移

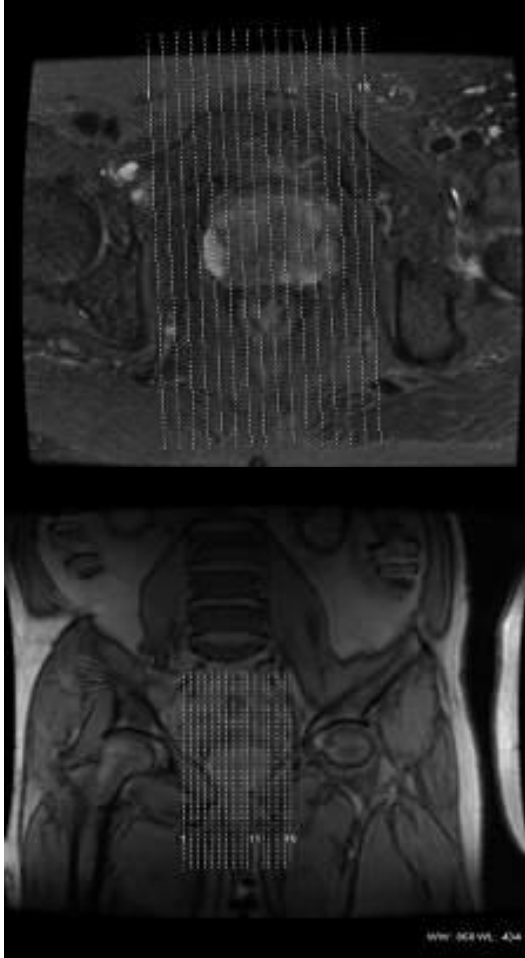
OAx T1WI FSE Full, 病例



前列腺癌

前列腺增生

OCor&Sag fs T2 FRFSE



扫描方法:

- 在横断面上定位，定位中心位于前列腺上方

图像参数特点:

- 图像与Ax T2WI fs一致

临床应用:

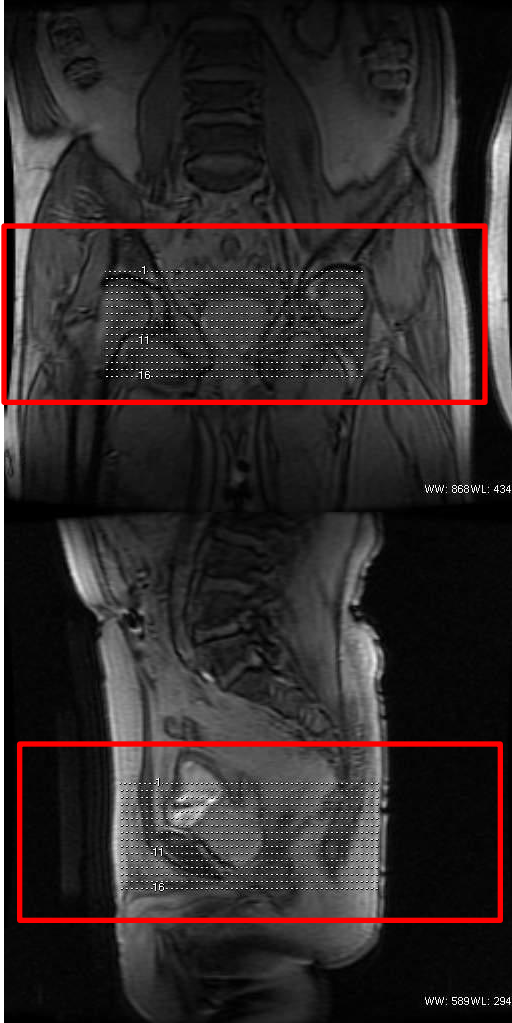
- 检查前列腺底部和尖部病变，盆腔淋巴结转移和骨转移，有无精囊腺侵犯
- 尖部是前列腺癌的好发部位，底部的精囊腺根部是前列腺癌包膜外侵犯的好发部位
- 定位中心建议在前列腺上部，既可显示前列腺病变，又可显示盆腔淋巴结转移，有助于前列腺癌分期

OCor&Sag fs T2 FRFSE, 病例

前列腺癌

前列腺增生

Ax LAVA Mask&+C



扫描方法:

- 在冠状面面上定位，包全前列腺，上下要多富裕一些

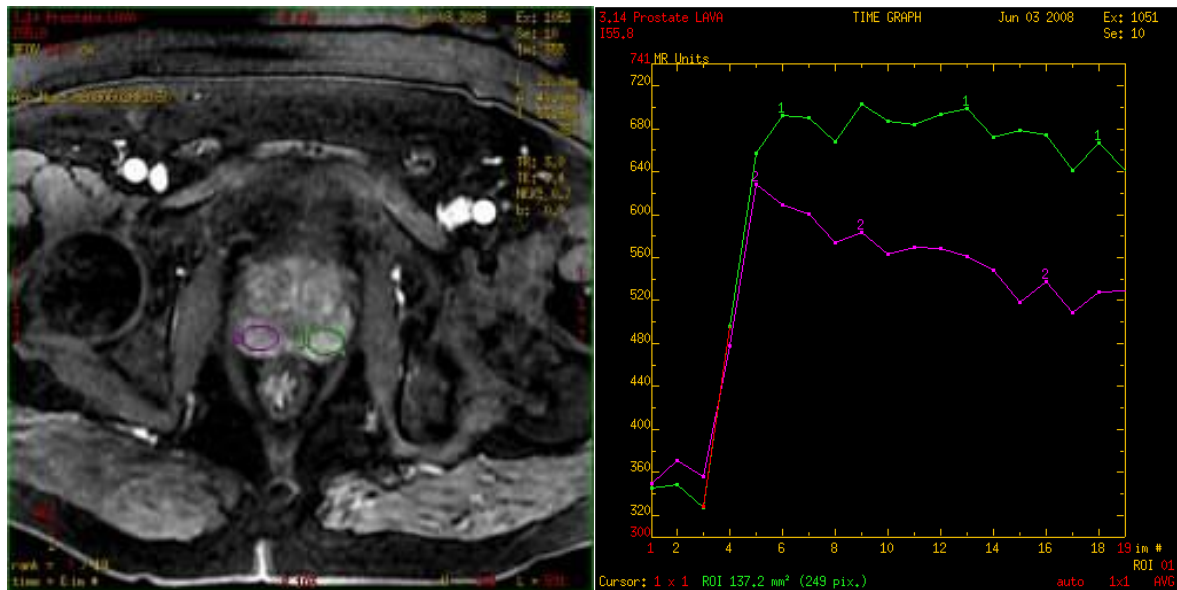
图像参数特点:

- TR短，增加T1对比度；减小ASSET加速因子可以提高SNR
- 通常情况下，LAVA采用SPECILA压脂方法，脂肪抑制非常均匀

临床应用:

- 动态增强扫描有助于肿瘤的诊断及鉴别诊断率，前列腺癌分期的准确率
- 对于患者选择根治术特别是神经保留术有较高的价值
- 可以区分灌注与非灌注血管，非灌注血管不会导致肿瘤生长和转移，从而使肿瘤对放疗不敏感

Ax LAVA Mask&+C, 病例



前列腺癌

前列腺增生