

磁共振规范化扫描方案（3.0T）

---中华磁共振应用学院系列教材

肾脏

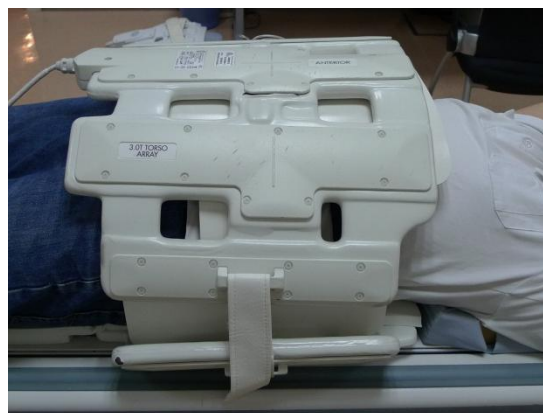
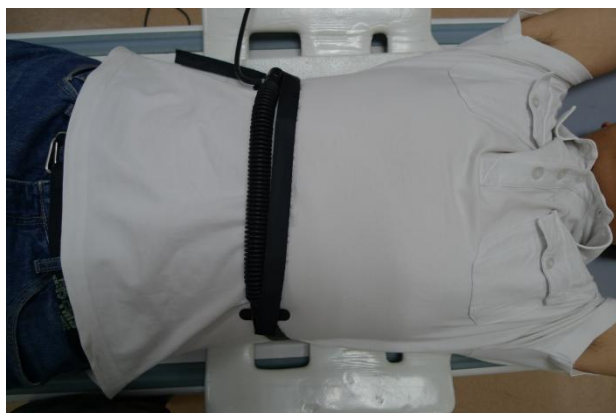

imagination at work

患者摆位:

1. 上腹部扫描前，禁食禁水四小时。
2. 仰卧位，脚先进，身体左右居中，两前臂交叉抱头（注意，不是两手交叉在一起）。
3. 观察腹部呼吸最明显位置，外加呼吸门控，磁体上的呼吸显示上下波动幅度要超过全长的三分之一。呼吸门控软管上下缘放置软垫，防止线圈直接压迫呼吸门控软管。
4. 线圈中心对准胸骨箭突，三平面定位图像上观察肝脏既不能偏上也不能偏下，确保肝脏位于线圈的中心。
5. 嘱患者练习呼气末屏气。

摆位照片：



肝脏规范化扫描方案:

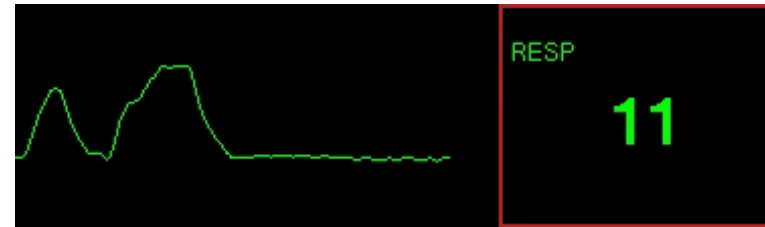
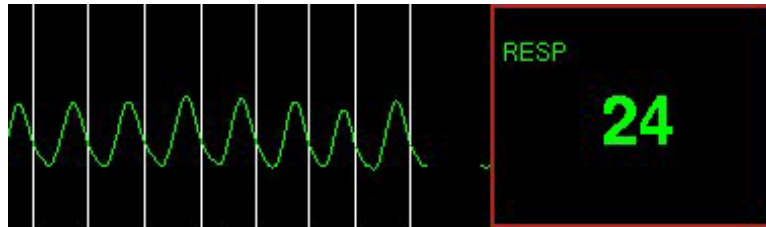
1	3-pl Loc	三平面定位	
2	BH Calibration Scan	屏气校准扫描	
3	RTr Ax fs T2	呼吸门控横断面压脂T2	
4	RTr Ax DWI b=600	呼吸门控横断面DWI b=600	
5	BH Ax 3D Dual Echo	三维屏气双回波T1	
6	BH Cor T2SSFSE	屏气冠状面T2SSFSE	
7	BH Ax LAVA Mask	屏气横断面LAVA蒙片	
8	BH Ax LAVA+C	屏气横断面LAVA三期动态增强	
9	BH Cor LAVA-xv+C	屏气冠状面LAVA增强	
10	BH Ax LAVA+C	屏气横断面LAVA平衡期	

3-pl Loc

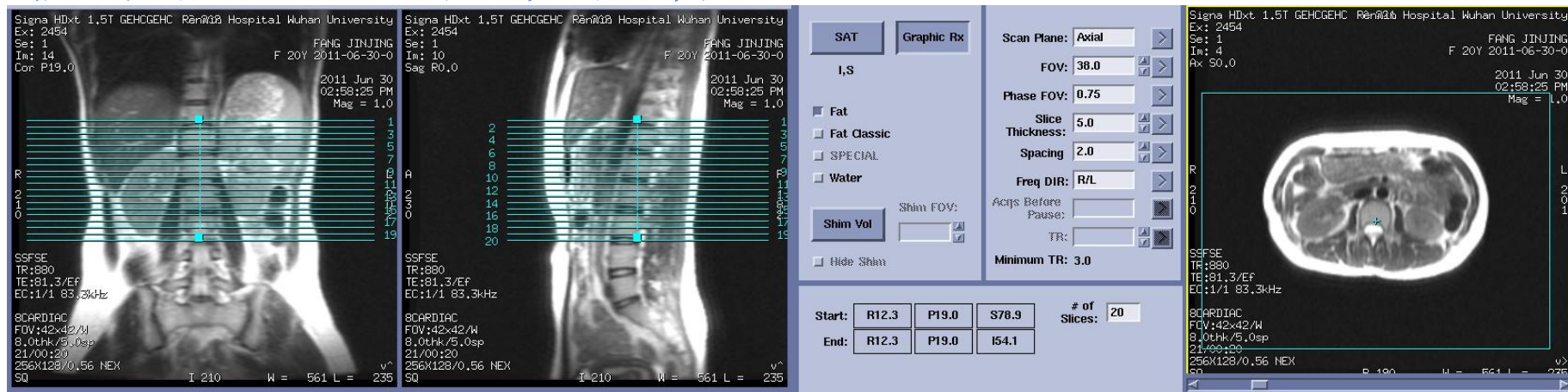
三平面定位图像上观察肝脏既不能偏上也不能偏下，确保肝脏位于线圈的中心。

BH Calibration Scan

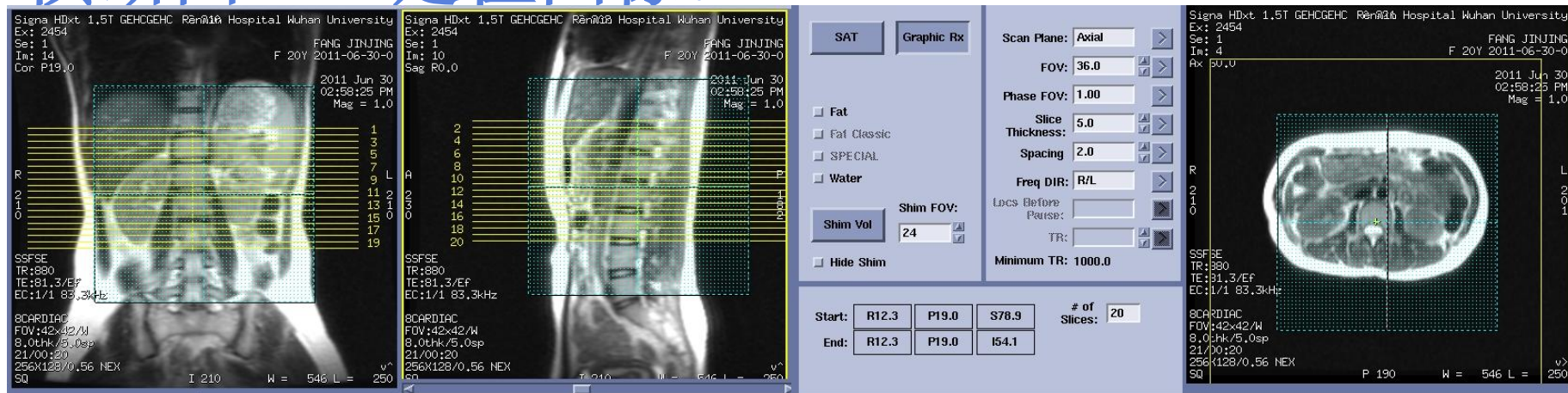
大范围全视野覆盖，FOV中心位于解剖中心。呼气末屏气扫描，屏气线保持水平，否则重新扫描。注意，必须是呼气末屏气扫描。在扫描整个过程中，屏气方法要保持一致（无法屏气者可捏紧鼻孔和嘴巴），这是影响图像质量的关键因素。



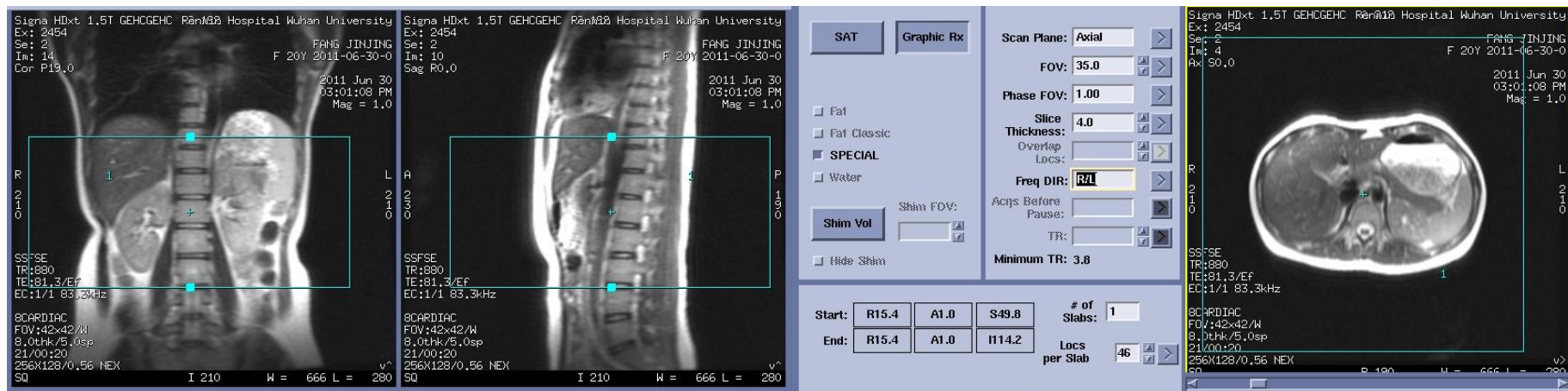横断面T2FSE定位图像:



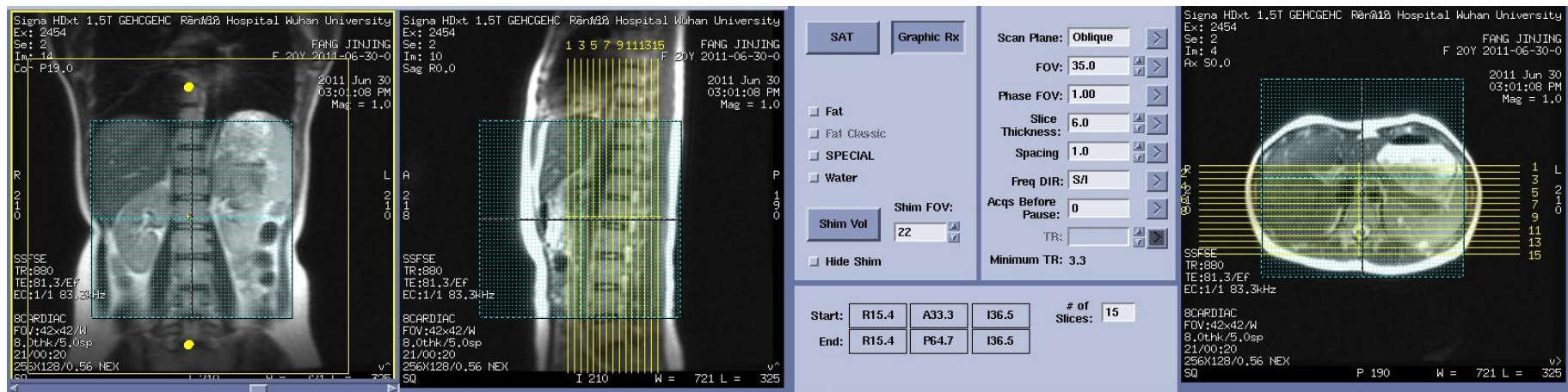
横断面DWI定位图像:



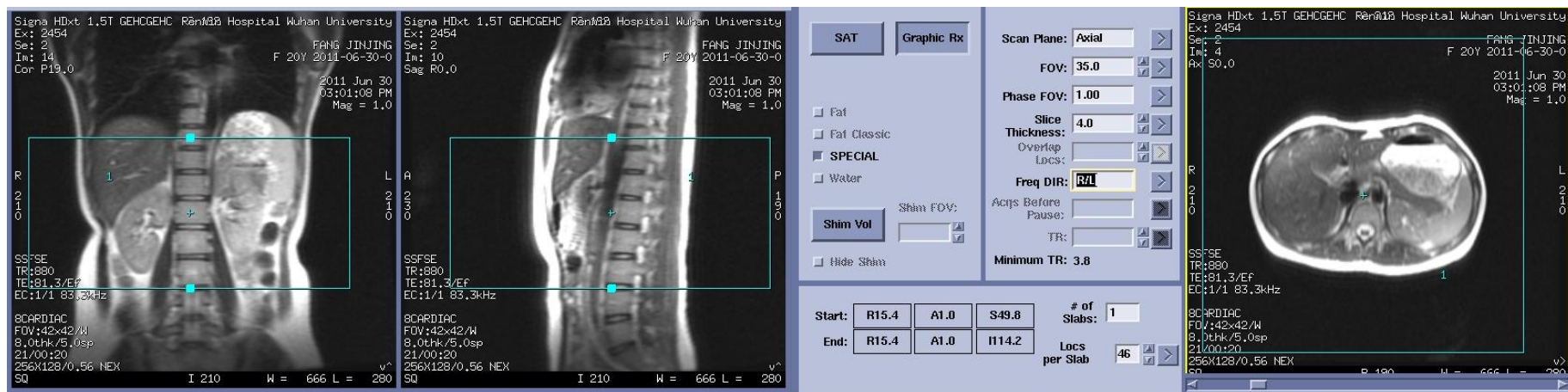横断面三维T1双回波序列定位图像:



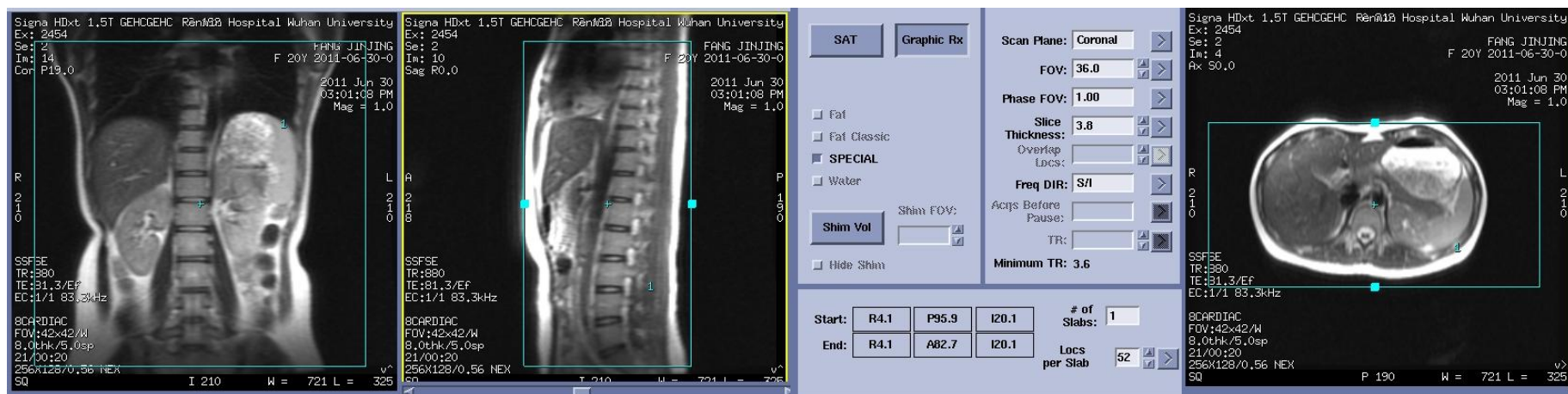冠状面T2SSFSE定位图像:



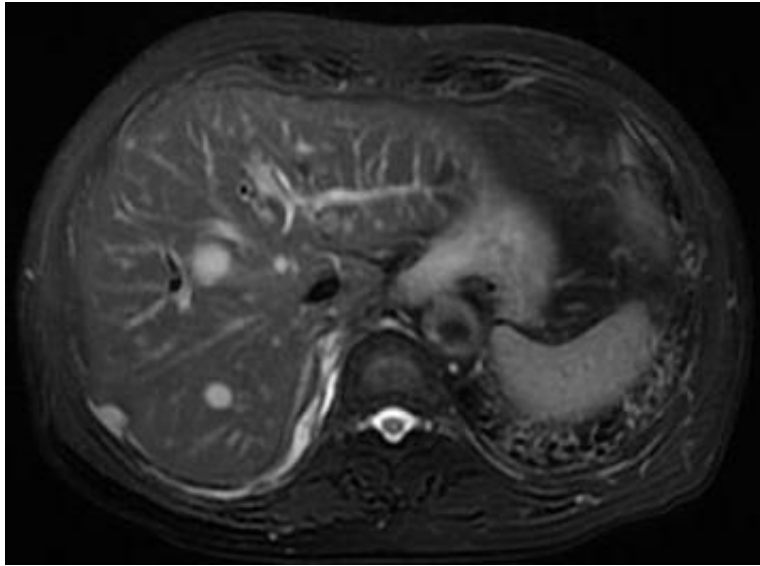
横断面三维T1双回波序列定位图像:



冠状面LAVA定位图像:



RTr Ax fs T2FSE



扫描定位图像

扫描方法:

- 在最大肝脏冠状面图像上定横断面，以20层为标准，第一层要超过肝脏上缘一层。
- 必须更新呼吸频率，在更新呼吸频率时要有前瞻性估计患者的平均每分钟呼吸次数。
- 根据经验，当呼吸频率低于14时，ETL=21，当呼吸频率高于20时，呼吸间隔由2改成3。

图像参数特点:

- 化学饱和法脂肪抑制，软组织对比最佳，对磁场均匀性要求高。
- 肝脏生理性含脂，脂肪在T2WI呈高信号，病变亦呈高信号，故肝脏的脂肪信号可能会掩盖病变信号，所以常规使用脂肪抑制技术去除脂肪的高信号。

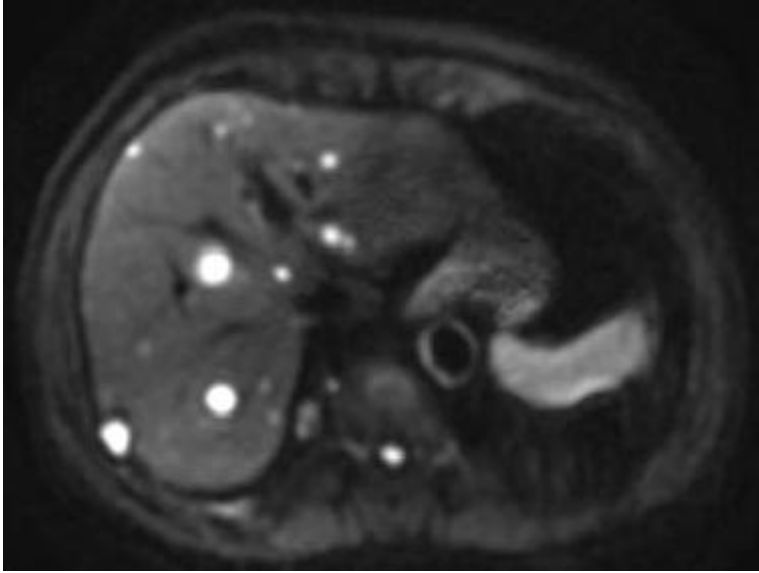
临床应用:

- 对病灶检出最敏感的序列。
- 对于呼吸均匀的患者，图像质量稳定，软组织对比度好，明显优于BH FSE T2WI、SSFSE T2WI及Fiesta序列。

RTr Ax fs T2FSE, 病例

血管瘤
肝癌
胆管癌

RTr Ax DWI b=600



扫描方法:

- 必须更新呼吸频率，在更新呼吸频率时要有前瞻性估计患者的平均每分钟呼吸次数。
- 当呼吸频率高于20时，呼吸间隔由2改成3。
- 添加局部匀场，大小与解剖结构一致。

图像参数特点:

- B值越高，图像SNR越差。
- 对磁场均匀性要求高。
- 图像质量受胃肠道空气、食物影响，有磁敏感伪影。

临床应用:

- 常用于肝硬化、肝脏占位、肝囊肿和血管瘤，有助于病灶的检出和定性。
- 对于恶性肿瘤而言，细胞核增大，核浆比升高，故而细胞内水分子扩散受限；细胞排列致密，细胞外间隙减小，所以其中水分子弥散运动受限。二者共同作用表现为DWI图像上，肿瘤区域为明显高信号，ADC值下降。
- 经验值：ADC=1.0*10⁻³mm²/s左右时，为恶性肿瘤；ADC=3.0左右，为囊肿；为2.0左右时，为血管瘤。（参考使用）

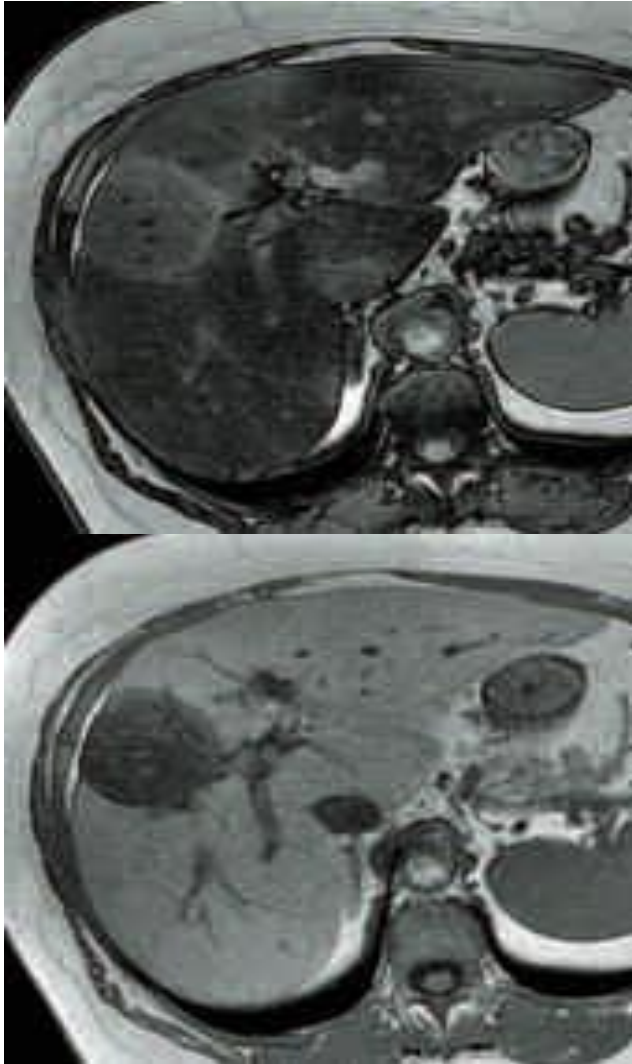


imagination at work

RTr Ax DWI b=600, 病例

血管瘤
囊肿
肝癌

BH Ax T1FSPGR Dual Echo



扫描方法:

- 双回波: 同相位和反相位图像, 配合ASSET加速采集。
- 以20层为标准, 若要部分缩短扫描时间, 减小相位编码。
- 若要明显缩短扫描时间, 减小TR时间, 改为两次采集, 中间暂停一次 (两次采集, 血管为高信号)。

图像参数特点:

- 同反相位原理: 水和脂肪化学结构不同, 导致其中的氢质子进动频率不同, 表现为水的氢质子比脂肪的氢质子进动频率快3.5ppm。在1.5T机器, 水的氢质子比脂肪的氢质子进动频率快225Hz。
- 当TE=2.2ms时, 二者处于反相位, 同时含有脂肪和水的区域, 将会由于二者信号相减而呈低信号, 比如器官边缘有黑边; TE=4.4ms, 二者处于同相位, 信号相加, 图像为常规T1WI。

临床应用:

- 同相位、反相位双回波扫描有助于诊断脂肪肝, 病灶内有无脂肪成份, 判断病灶边界。
- 在拍片时, 可只选择同相位图像进行拍片。

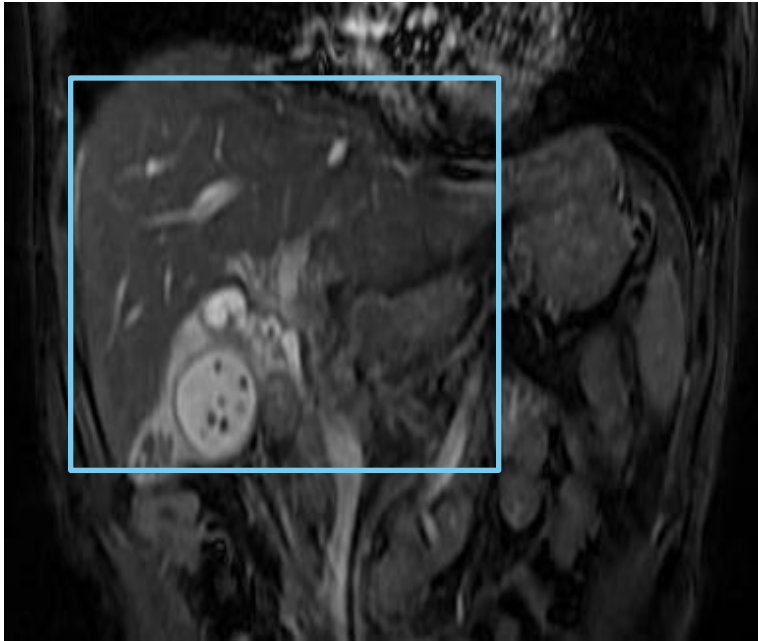


imagination at work

BH Ax T1FSPGR Dual Echo, 病例

脂肪肝
肿块内包含脂肪
器官黑边

BH Cor fs FIESTA



扫描方法:

- 冠状面扫描，肝脏位于扫描中心。
- 添加局部匀场，约等于肝脏大小，置于中心偏肝侧。
- 如果屏气困难，扫描一半层数暂停。非压脂扫描，屏气时间短。

图像参数特点:

- FIESTA序列对磁场均匀性要求比较高，参数调整尽可能使TR比较短。
- 序列为T2/T1加权，液体（动脉、静脉、胆管）均为高信号，脂肪被抑制。

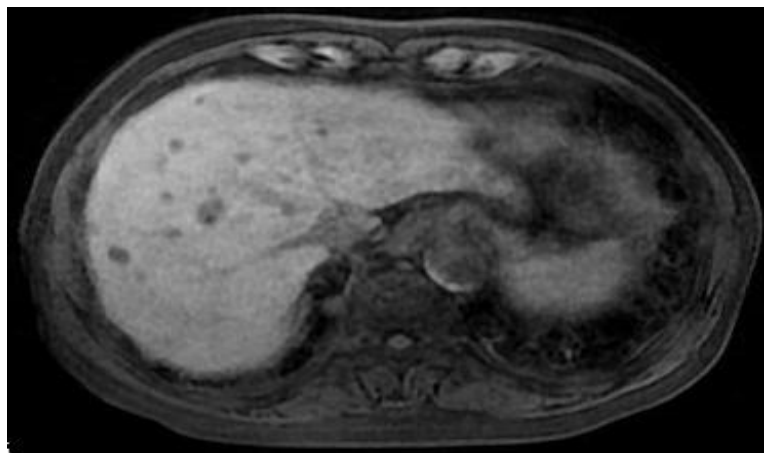
临床应用:

- 无需注射对比剂，即可观察血管性病变；观察肿瘤血供；观察胆道系统疾病
- 注意，肝脏内的实质性病灶，与肝实质之间对比度在此序列上比较差。

BH Cor fs FIESTA, 病例

胆结石
肝内实质占位病变
门脉癌栓

BH Ax LAVA MASK



扫描方法:

- 横断面LAVA定位，将第一层置于上面。
- 修改层厚（不影响扫描时间）或扫描层数（增加扫描时间）使LAVA扫描范围一定要大于肝脏上下缘。
- 减小相位编码、增加层厚减少层数可以缩短扫描时间，原则上以病人能屏住气为准。
- FOV根据病人体形大小调节，前后范围要大于体表约25%。

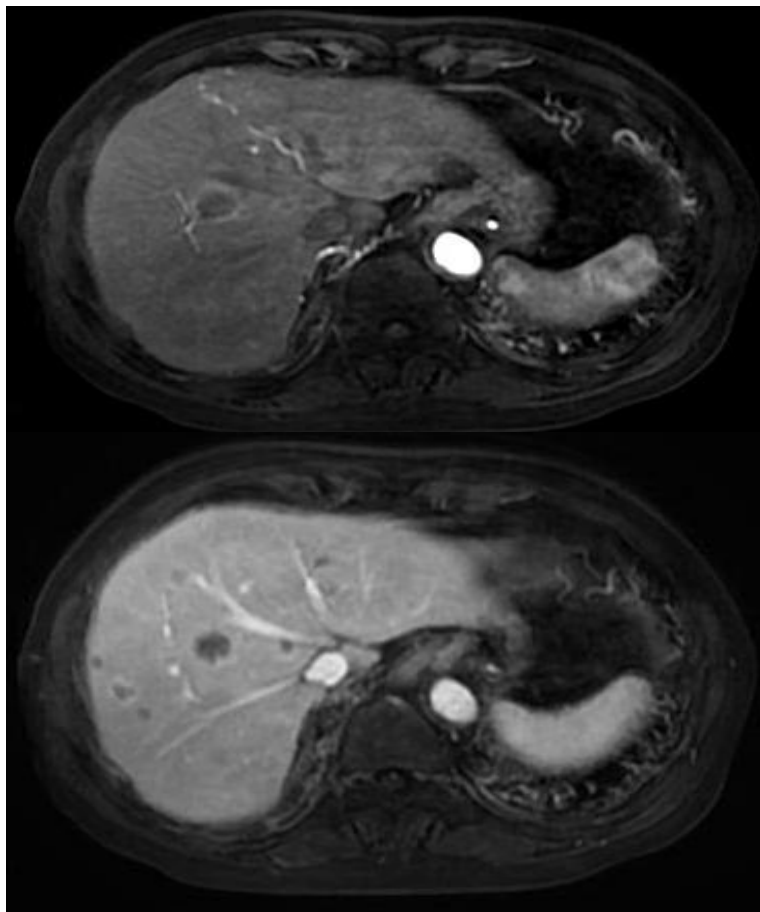
图像参数特点:

- TR短，增加T1对比度；减小ASSET加速因子可以提高SNR。
- 通常情况下，LAVA采用SPECILA压脂方法，脂肪抑制非常均匀。

临床应用:

- 与增强后的LAVA序列对比，观察病灶有无强化等
- 3D容积的脂肪抑制的T1WI序列，弥补常规序列无T1WI压脂的不足
- LAVA平扫，可用于观察胰腺、肾上腺、胆汁信号特点

BH Ax LAVA+C, 动脉期和门脉期



扫描方法:

- 复制LAVA蒙片定位。
- 增强时一般用20毫升造影剂，2毫升/秒注射速度。
- 注射开始计时，十五秒至二十秒之间进行屏气后动脉期扫描，首期扫描结束后，喘两次气后再次屏气扫描门脉期。
- 动脉期、门脉期一般在七十秒内扫描结束。

图像参数特点:

- 动脉期图像，腹主动脉、肾皮质为高信号，脾呈花斑状，肝内动脉血管为高信号，肝实质为中低信号，门脉或下腔静脉不显影。
- 门脉期图像，门脉高信号，肝实质强化信号增高，脾脏均匀强化。

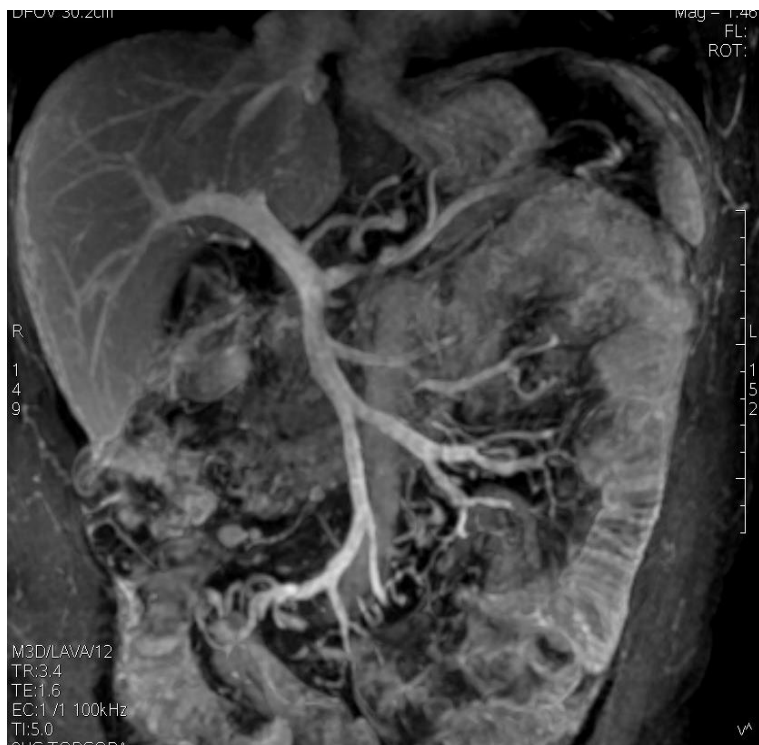临床应用:

- 肝脏三期动态增强为肝脏病变标准的临床扫描方案，通过了解病灶的强化特点，判断病变的血供特点，一般情况下，恶性肿瘤为动脉供血为主。

后处理:

- 轴位LAVA图像REFORMAT厚层重建拍片
- 轴位LAVA图像REFORMAT厚层MIP重建观察血管

BH Cor LAVA+C



扫描方法:

- 动脉期、门脉期扫描结束后，加扫冠状面LAVA。
- 冠状面扫描范围尽可能大一些，以检出转移病灶。
- 一般情况下，打药后2分钟左右完成。

图像参数特点:

- 若要重建门脉血管，请去掉SCIC或PURE以防止血管信号下降。

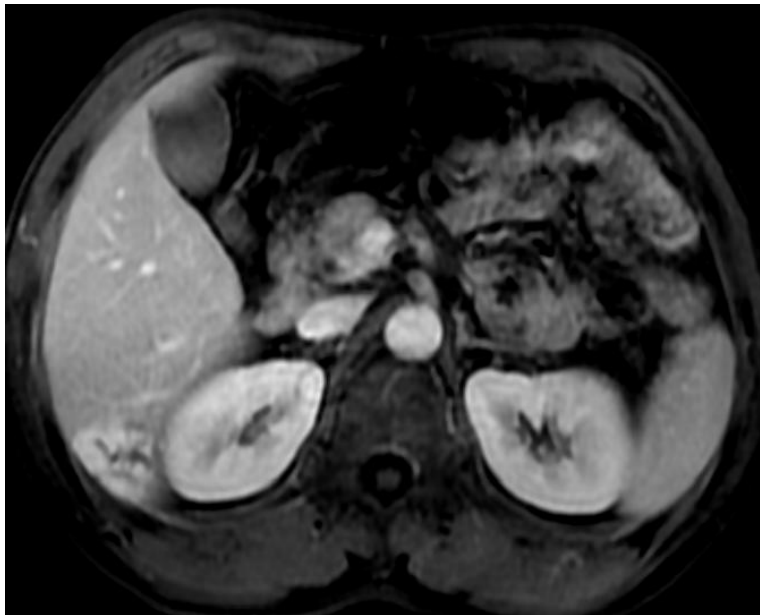临床应用:

- 冠状面图像可用于观察病灶空间位置。
- 冠状面图像可用于观察门脉冲高压侧枝循环。
- 冠状面图像有时可发现腹腔或胸腔内转移病灶。

后处理:

- 扫描后的图像，用REFORMAT厚层重建拍片，或厚层多平面重建观察门静脉。

BH Ax LAVA+C, 平衡期和延迟期



扫描方法:

- 复制LAVA蒙片定位。
- 一般情况下，平衡期在打药后2分钟30秒后完成。
- 延迟期扫描，打药后5分钟完成。

图像参数特点:

- 扫描参数与LAVA蒙片一致。

临床应用:

- 通过比较动脉期、门脉期、平衡期、延迟期病灶信号变化特点，判断病灶血供性质。
- 恶性肿瘤一般情况下，门脉期和平衡期造影剂呈流出表现。
- 血管瘤一般情况下，门脉期和平衡期、延迟期造影剂逐渐充盈。

BH LAVA, 三期动态增强病例

异常灌注
肝癌
血管瘤

磁共振规范化扫描方案（3.0T）

---中华磁共振应用学院系列教材



imagination at work